Cronkhite-Canada症候群
内視鏡アトラス

厚生労働科学研究費補助金難治性疾患等政策研究事業
「難治性炎症性腸管障害に関する調査研究」

令和3年6月作成

序文

Cronkhite-Canada症候群は原因不明の希少疾患で、難病に指定されています。厚生労働科学研究費難治性疾患政策研究事業「難治性炎症性腸管障害に関する調査研究」班（通称IBD班）では以前より本疾患のデータ収集、啓発活動、診断基準や重症度基準作成に従事してきました。IBD班では前 鈴木康夫班長のときから穂苅量太教授（防衛医科大学校）がリーダーとなり本疾患の内視鏡アトラス作成にむけて取り組んでまいりましたが、このたび素晴らしい内視鏡アトラスが完成いたしました。穂苅教授をはじめ、プロジェクトメンバーの先生方の高いモチベーションが結集した成果だと思います。

本アトラスは総ページ数が約160頁におよび、88症例について内視鏡写真だけでなく、身体所見や病理像を含めて詳細に解説されています。本疾患はほぼ日本を中心に報告されており、日本の推定患者数は約500人とされていますので約15%超がこの内視鏡アトラスでカバーされていることになります。お一人お一人の先生方がご自身の症例をご提供いただくことで、オールJAPANによる本書が完成できたのだと思います。本疾患は病態、治療法が未だ確立されてはおりません。そのための第一歩としてはまず本疾患についての実地医家の先生方への啓発活動が重要となります。本内視鏡アトラスの普及により本疾患の認知度が高まり、症例が集積されることで病態解明や治療法の開発につながることを期待しています。

最後になりましたが、本プロジェクトにご尽力いただきました先生方、症例をご提供いただきました先生方に心より感謝し巻頭の言葉とさせていただきます。

令和3年6月14日

厚生労働科学研究費　難治性疾患政策研究事業
難治性炎症性腸管障害に関する調査研究　研究代表者
杏林大学医学部消化器内科学　**久松　理一**

目次

1 Cronkhite-Canada症候群の疾患概要 …… 6

2 Cronkhite-Canada症候群の診断基準 …… 11

3 Cronkhite-Canada症候群の病型・病期・重症度 …… 12

4 部位別内視鏡画像 …… 19

5 特殊な観察画像 …… 27

6 癌・腺腫合併例の内視鏡画像と鑑別 …… 31

7 病理画像と内視鏡画像の対比（部位別） …… 33

8 症例画像選択基準と画像選択のポイント（症例の選択基準と画像解説文の表記法など） …… 38

9 一般症例画像 …… 39

1）初回発作例 …… 39

（1）内視鏡的寛解例

症例 1 主要所見すべてそろい、ステロイドへの著明な反応を示し、ステロイドフリー内視鏡的寛解を示した1例 …… 39

症例 2 主要所見すべてそろい、ステロイドへの著明な反応を示し、ステロイドフリー内視鏡的寛解を示した1例 …… 41

症例 3 主要所見すべてそろい、ステロイドへの著明な反応を示し、ステロイドフリー内視鏡的寛解を示した1例 …… 43

症例 4 主要所見すべてそろい、ステロイドへの著明な反応を示し、ステロイドフリー内視鏡的寛解を示した1例 …… 44

症例 5 主要所見ほぼそろい、ステロイドへの著明な反応を示し、ステロイドフリー内視鏡的寛解を示した1例 …… 46

（2）臨床的寛解例

症例 6 皮膚所見に乏しかったが、ステロイドへの著明な反応を示し、臨床的寛解しPSL1mgで維持した1例 …… 48

症例 7 皮膚所見に乏しかったが、ステロイドへの著明な反応を示し、臨床的寛解しPSL1mgで維持した1例 …… 49

症例 8 主要所見すべてそろい、ステロイドへの著明な反応を示し、臨床的寛解しPSL5mgで維持した1例 …… 50

症例 9 主要所見すべてそろい、ステロイドへの著明な反応を示し、PSL1mgで寛解した1例 …… 51

症例10 主要所見ほぼそろい、ステロイドへの著明な反応を示し、臨床的寛解しPSL freeで維持した1例 …… 52

症例11 皮膚所見に乏しかったが、ステロイドへの著明な反応を示し、臨床的寛解しPSL freeで維持した1例 …… 52

症例12 主要所見すべてそろい、ステロイドへの著明な反応を示し、臨床的寛解しPSL freeで維持した1例 …… 53

症例13 検診受診後、急激な下痢、味覚症状、脱毛で発症し、ステロイドへの著明な反応を示し、臨床的寛解しPSL freeで維持した1例 …… 54

症例14 主要所見ほぼそろい、ステロイドへの著明な反応を示し、臨床的寛解しPSL freeで維持した1例 …… 56

症例15 主要所見ほぼ揃い、ステロイドへの著明な反応を示し、臨床的寛解した1例 …… 57

(3) 内視鏡的非寛解例

症例16 ステロイドで臨床的反応を示したが、内視鏡的に反応しなかった一例 …… 58

症例17 PSLで臨床的寛解し、内視鏡的には胃、大腸は治療に反応したが十二指腸は増悪した奇異性反応を呈した1例 …… 60

症例18 主要所見すべてそろい、ステロイドへの著明な反応を呈したが僅かにポリープ残存した1例 …… 62

症例19 主要所見すべてそろい、ステロイドへの著明な反応を呈したが僅かにポリープ残存した1例 …… 63

症例20 主要所見ほぼそろい、ステロイドへの著明な反応を呈したが僅かにポリープ残存した1例 …… 65

症例21 主要所見ほぼそろい、ステロイドへの著明な反応を示したが僅かにポリープ残存した1例 …… 67

症例22 主要所見ほぼそろい、ステロイドで臨床的寛解が得られたが、内視鏡的改善に乏しかった1例 …… 68

症例23 主要所見すべてそろい、ステロイドへの著明な反応を示したが、ポリープ残存した1例 …… 69

2) 再燃寛解例 …… 70

症例24 再燃寛解型を呈し、PSL2.5mgの維持を必要とするが、内視鏡的寛解を得ている1例 …… 70

症例25 ステロイドへの著明な臨床的、内視鏡的反応を呈したが、PSL漸減中、5mgで再燃した1例 …… 71

症例26 少量PSLで加療し、内視鏡的寛解が得られたが再燃した1例 …… 73

症例27 PSL5mgの維持を必要とし、僅かにポリープが残存した再燃寛解型の1例 …… 75

症例28 再燃寛解型を呈し、内視鏡所見残存し、PSL2.5mgの維持を必要とする1例 …… 76

症例29 維持量2.5mgのPSLを要し、再燃時5mgへ増量している1例 …… 77

症例30 PSLとトラネキサム酸併用で再燃時加療し、PSL freeで臨床的寛解を維持している1例 …… 78

症例31 33歳で発症し安定していたが20年ぶりに再発した再燃寛解の1例 …… 79

症例32 再燃時少量のPSLで再寛解が得られ、PSL freeで臨床的寛解を維持している1例 …… 80

症例33 再燃時少量のPSLで再寛解が得られ、PSL freeで臨床的寛解を維持している1例 …… 81

症例34 PSL30mgで効果なく60mgへの増量で反応し、再燃寛解型を呈する1例 …… 82

症例35 維持量4mgのPSLを要し、再燃時20mgへ増量している1例 …… 83

症例36 再燃時2mgで再寛解導入している1例 …… 84

症例37 維持量6mgのPSLを要し、再燃時8mgへ増量している1例 …… 85

症例38 維持量2.5mgのPSLを要し、再燃時30mgへ増量している1例 …… 86

症例39 PSL freeで維持しているが再燃寛解型を呈する1例 …… 87

3) 慢性持続例 …… 88

症例40 PSLに緩徐な反応を呈した慢性持続型の1例 …… 88

目次

4)ステロイド抵抗例/不応例/不耐例 …… 90

症例41 初期治療PSL30mgに抵抗しステロイドパルス無効で敗血症で死亡した1例 …… 90

症例42 初期治療のPSL減量中に再燃し、ステロイドハーフパルスで再導入後AZA併用し PSL休薬し得た1例 …… 92

症例43 PSL30mgに効果なく、インフリキシマブで寛解し得た1例 …… 94

症例44 PSL40mgに反応するも寛解に至らず、シクロスポリン併用でさらに改善した1例 …… 97

症例45 ステロイドで十分な改善なくアザチオプリンを追加した慢性持続型の1例 …… 98

症例46 初期治療にステロイドとアザチオプリンを併用し内視鏡的寛解が得られたが、慢性持続型を呈し胃癌を併発した1例 …… 99

症例47 初期治療にステロイドとアザチオプリンを併用し奏功したが、PSL15mgの維持量を要する慢性持続型の1例 …… 101

症例48 初期治療にステロイドとアザチオプリンを併用し奏功したが、ポリープは残存し、PSL7.5mgの維持量を要する1例 …… 102

症例49 初期治療にステロイドと6-MPを併用し奏功したが、大腸癌を併発した1例 …… 104

症例50 ステロイド精神症状や糖尿病でステロイド治療継続できず、慢性持続型を呈する1例 …… 106

症例51 ステロイド治療に抵抗し中心静脈栄養併用した1例 …… 108

5)ステロイド以外での治療例 …… 109

症例52 消化器症状に乏しく、メサラジンで加療され内視鏡的寛解を呈した一例 …… 109

症例53 消化器症状に乏しく、メサラジンで加療され臨床的寛解を呈した一例 …… 110

症例54 消化器症状に乏しく、無治療で経過観察している一例 …… 112

症例55 全身状態不良でステロイド導入できず、中心静脈栄養と経腸栄養で加療するも奏功せず死亡した一例 …… 113

6)非典型的臨床症状/疑診例 …… 114

症例56 下痢を伴わなかったが、PSLで他症状が改善し、PSL freeで臨床的寛解を維持している1例 …… 114

症例57 無症状で胃検診異常にて発見された疑診例 …… 115

症例58 味覚異常を呈しステロイド加療した疑診例 …… 116

症例59 食後腹部違和感と脱毛を主訴とした1例 …… 116

症例60 味覚異常を主訴とし、大腸に黄白色調粘液付着を認め、ステロイドが奏功した1例 …… 117

症例61 消化器症状に血便を主訴とした1例 …… 118

症例62 下痢を伴わなかったがPSLに反応し、PSL2.5mgで臨床的寛解を維持している1例 …… 119

症例63 下痢を伴わなかったがPSL奏功し、PSL free臨床的寛解を呈した1例 …… 120

症例64 下痢を伴わなかったがPSLに反応し、PSL10mgで臨床的寛解を維持している1例 …… 121

症例65 下痢を伴わなかったがPSL奏功し、ほぼポリープが消失した1例 …… 122

症例66 消化器症状に乏しかったが、ステロイドへの著明な反応を呈し内視鏡的寛解を示した1例 123
症例67 消化器症状を伴わなかったが、ステロイドへの著明な反応を呈し、僅かにポリープ残存した1例 124
症例68 下痢を伴わなかったが、診断時早期大腸癌を認め、内視鏡的切除された1例 126
症例69 皮膚所見は認めたものの、下痢を伴わなかった疑診例 127
症例70 食後の腹部違和感を契機に発見された1例 128
症例71 体重減少、味覚障害を主訴とし、血漿アルブミン低下が軽度に留まった1例 129
症例72 検診内視鏡で胃病変発見された疑診例 130

7）食道病変併存例 **131**

症例73 食道に乳頭腫様ポリープを認め、消退が胃ポリープと一致した1例 131

8）腫瘍合併例 **133**

症例74 初期治療後3ヵ月時胃癌と大腸癌の併存を認め、胃全摘術と結腸EMRで加療された1例 133
症例75 診断8ヵ月後早期胃癌が発見されESDで加療された1例 136
症例76 診断時多発胃癌が発見され、胃全摘術後ステロイド加療された1例 138
症例77 初期治療後胃癌が発見され、胃全摘術施行された1例 139
症例78 診断時に胃癌が発見され、ESDで加療された1例 140
症例79 初期治療後の内視鏡で十二指腸乳頭癌が発見された1例 141
症例80 診断時に結腸癌が発見され、外科手術された1例 142
症例81 診断時直腸癌合併指摘されたが高度栄養不良のため手術適応外だったがセツキシマブ単剤とPSLでCCSの改善、腫瘍縮小、栄養状態改善で外科的切除が得られた1例 143
症例82 診断1年半後横行結腸癌併発し、右半結腸切除されたが、術後3年で遠隔転移きたした1例 145
症例83 診断時に進行横行結腸癌が発見された1例 147
症例84 診断時に進行S状結腸癌が発見された1例 148
症例85 診断時に直腸全周に不整な隆起性病変認め経肛門的切除し、良性腫瘍と診断された1例 150
症例86 初期治療後大腸腺腫が発見され内視鏡的に加療された1例 152
症例87 初期治療後大腸腺腫が発見された1例 154
症例88 初期治療後大腸腺腫が発見され内視鏡的に加療された1例 156

10 プロジェクトメンバー **158**

1 Cronkhite-Canada症候群の疾患概要

1. 概要

Cronkhite-Canada症候群は、消化管に非腫瘍性ポリープが多発する非遺伝性疾患である。世界的に希少な疾患とされているが、報告例の大部分は本邦からのものである（図1）。ポリープは特に胃・大腸に多発するが、半数以上の症例で、小腸にもポリープの形成がみられる。また、脱毛・爪甲萎縮・皮膚色素沈着などの皮膚症状や味覚異常も特徴とし、蛋白漏出性胃腸症を高率に伴う。治療はステロイドが奏功する。しかしながら、再発が少なからず存在し、更には消化管悪性腫瘍の合併が一般人口より高率であるため、早期の寛解導入と維持および長期間にわたり定期的な観察が必要とされる[1)]。

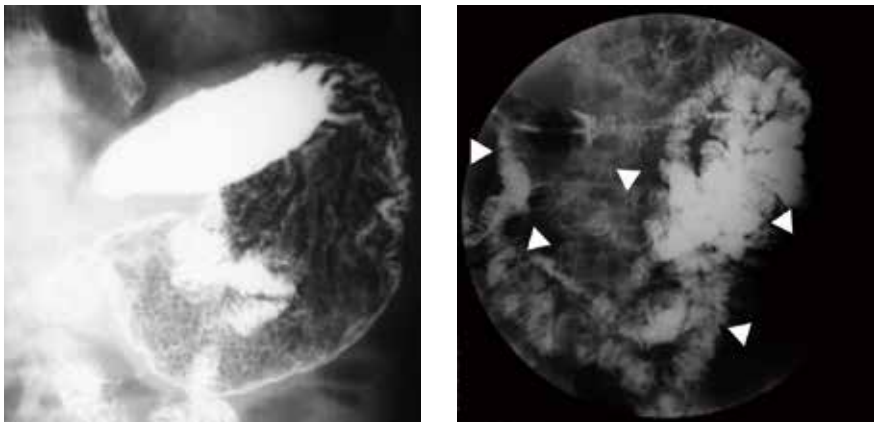

a) b)

図1　a）胃透視　多数の中等大の透亮像を認める。　b）小腸透視　矢頭に示すような透亮像を多数認める。

2. 疫学

1955年にCronkhiteとCanadaにより初めての2症例が報告されて以来、現在までに世界で500例ほどしか報告のない希少疾患であるが、そのうち約75％が本邦からの報告である。診断時の平均年齢は63.5歳で、男女比は1.84：1と男性に多い。生活歴や家族歴の報告はなされていない。1980年代は栄養不良・消化管出血による死亡例が半数近くとされたが、近年の調査では栄養不良による死亡例は少ないと考えられている[2)]。
しかし、消化管腫瘍の合併が一般人口より高率である（図2）。胃腺腫・胃癌・大腸腺腫・大腸癌はそれぞれ、5～15％・5～10％・15～70％・15～20％とされ、診断時にすでに合併している例が過半数を占める。小腸に関しては、腺腫および癌合併の報告は他の部位と比べて稀である[3)]。

図2　a）胃癌合併例　b）大腸癌合併例　c）小腸腺腫合併例

a) b) c)

3. 原因

本症候群の成因はいまだ明らかにされていない。しかしながら、ステロイドの高い奏効率、ポリープや介在粘膜の炎症細胞浸潤、治療によるポリープの可逆性などの共通性があり、加えて、薬剤への曝露が発症の契機と考えられる症例の報告もあることから、免疫異常の関与が想定されている[2)]。

4. 臨床像

1）症状

腹痛・下痢・食欲低下などの消化器症状を呈する。特に下痢は初期からみられ、非血性であることが多い。高齢の患者では重篤感に乏しく、見過ごされることもある。主要所見である皮膚のtriad（脱毛、爪甲萎縮、皮膚色素沈着）（図3a～c）および味覚異常は、病初期にはみられるとは限らず（50～60％）、その経過中に出現することも多い。脱毛は全身に認められるものの、特に頭髪に初発することが多い。また、皮膚色素沈着は、手掌・手指に確認されることが多い。その他の合併症では、腫瘍性病変、蛋白漏出性胃腸症のほかに、消化管出血および腸重積が挙げられる[4)]（図3d、e）。

図3　a）～c）皮膚Triad（a：脱毛、b：爪甲萎縮、c：皮膚色素沈着・矢頭）
d）消化管出血　e）小腸ポリープの大腸内への逸脱による回盲部の重責状態

2) 臨床検査所見

血液検査にて、CRP値上昇、低アルブミン血症、低γグロブリン血症、電解質異常、貧血等がみられるが、いずれも本疾患に特異的な所見ではない。しかし、蛋白漏出性胃腸症の合併が高率であることから低アルブミン血症の臨床的意義は高い。便中α1-アンチトリプシンクリアランス検査や^{99m}Tc-アルブミンシンチグラフィーは、蛋白漏出性胃腸症の検査として参考になるが、消化管への蛋白漏出を証明しうるのは半数程度である(図4)。また、ヘリコバクター・ピロリ感染が疾患に関与している可能性が示されており、感染の有無を確認するための血中HP IgG抗体、便中HP抗原、尿素呼気試験も行われている[2)]。

図4　蛋白漏出シンチ
回盲部に集積がみられる(矢印)。

3) 内視鏡所見

Cronkhite-Canada症候群では、ほぼ全例で胃・大腸にポリープの多発がみられるが、食道や小腸においても、小ポリープや粘膜の発赤、浮腫がみられることがある(「4.部位別内視鏡画像」を参照)。通常光観察の所見で本疾患を疑うことは容易であるが、小腸内視鏡や色素散布、特殊光拡大観察を併用すると、より詳細な病勢の把握が可能となる(「5. 特殊な観察画像」を参照)。

さらに、本疾患では、腺腫・癌の合併例が少なからず存在する。治療前に腫瘍性ポリープの拾い上げを行うことは容易ではないが、特殊光を用いた拡大観察が炎症性過形成性ポリープと腫瘍性病変との鑑別が可能となり得るとの報告もある(「6. 癌・腺腫合併例の内視鏡画像と鑑別」を参照)。

4) 病理組織所見

ポリープの病理所見は非腫瘍性に分類される。腺管の嚢状拡張や蛇行を伴う過形成を呈し、内腔への鋸歯状突出を伴うこともある。拡張した腺管には、蛋白成分に富んだ粘液の貯留がみられる。炎症細胞の浸潤が著明な症例もみられるが、炎症細胞はリンパ球・好酸球・形質細胞の浸潤が目立ち、好中球は少ない。他の非腫瘍性ポリポーシス疾患と比べて、ポリープの介在粘膜にも、粘膜～粘膜固有層に著しい炎症所見が認められる点が本疾患の特徴とされる。

また、特に大腸で腺腫性のポリープを合併することが多く、内視鏡肉眼所見または病理組織所見いずれか一方だけでは、腺腫・若年性ポリープ・炎症性ポリープとの鑑別が困難な場合があるため、内視鏡所見と病理組織所見の両方で診断するのが望ましい(「7. 病理画像と内視鏡画像の対比」を参照)。

5. 治療

1）内科的治療

ア. ステロイド

通常は30mg/日以上の十分量を投与することで概ね良好な反応が得られ、30mg～50mg/日の経口投与が寛解導入に適当とされている。初期投与量が多いほど、臨床的反応は早期に得られる傾向があるものの、60mg/日を超えた使用では、敗血症や血栓症といった重篤な副作用の頻度が増加する。

治療に反応した場合、2ヵ月程度で下痢（平均51日）、3ヵ月程度で味覚障害（84日）が軽快していくとされている。それに続いて数ヵ月から半年で体重減少などの栄養障害および皮膚所見が改善するとされる。

内視鏡所見の改善にかかる時間は8ヵ月前後と最も遅く、数年を要する症例も存在する。急激な減薬は再燃を引き起こす可能性があるため、臨床症状および内視鏡所見の十分な改善を投薬の中止・減量の指標とする[2)]。

イ. 栄養療法

本疾患は、低栄養のリスクが高くなる高齢者に多く発症し、高頻度に合併する蛋白漏出性胃腸症やステロイド投与の影響で免疫力の低下が懸念されるため、栄養療法は補助療法として重要である。完全中心静脈栄養、半消化態栄養剤による栄養療法は、ステロイドに対する反応性の改善や寛解までの期間短縮が想定されているが有効性の検証は不十分である[2,5)]。

ウ. 難治例に対する代替療法

一部の難治例に対し、シクロスポリンA[6)]、アザチオプリン[6)]、抗TNFα抗体[7)]などを使用して寛解に至った報告がなされている。他に、抗生物質、ヒスタミンH_2受容体拮抗薬[8)]、ヘリコバクター・ピロリ除菌療法[9)]などを使用した報告はあるが、いずれも症例が少なく、有効性の検証は不十分である。

2）内視鏡・外科治療

内視鏡・外科治療は、主に合併する癌に対して行われる。他にポリープからの出血に内視鏡的止血術、また、大腸のポリープが先進部となる腸重積の一部で外科治療が行われる。なお、併存する腺腫や癌の診断は、診断確定時にはポリープが多数あることに加えて介在粘膜が発赤浮腫状であるため、困難である。内科加療が奏功しポリープの退縮・粘膜浮腫の改善が得られれば発見率は上昇するため、初期治療後に改めて画像強調観察、色素内視鏡、拡大内視鏡などを駆使して観察することが勧められる。ポリープが消退した後の癌発生率については不明であるが、定期的なサーベイランス内視鏡検査が望ましい[4)]。

6. 鑑別疾患

非腫瘍性ポリポーシス（若年性ポリポーシス、Peutz-Jegher症候群、Cowden症候群）、腺腫性ポリポーシス（Gardner症候群、Turcot症候群）など、他のポリポーシスが鑑別に挙げられる[10,11]（表1）。診断のためには、ポリープの分布様式と病理所見に加え、入念な病歴聴取と皮膚・粘膜所見の確認が重要となる。また、遺伝性疾患には孤発例があり、家族歴が無いことが非遺伝性疾患の診断の根拠とはできない点にも注意が必要である[12]。

疾患	組織型	遺伝型	好発年齢	ポリープ好発部位	合併症
家族性大腸腺腫症	腺腫性	常染色体優性	10歳代	大腸＞胃＞小腸	顎骨腫、歯牙異常、網膜色素上皮の先天性肥大、軟部組織腫瘍、デスモイド腫瘍、甲状腺腫、膵癌
Gardner症候群		常染色体優性	20～30歳代	大腸＞胃＞小腸	大腸癌、下顎骨腫
Turcot症候群		常染色体劣性		大腸＞胃＞小腸	中枢神経系腫瘍
Peutz-Jeghers症候群	非腫瘍性	常染色体優性	10～20歳代	胃・小腸・大腸	皮膚色素沈着、腸重積、腸閉塞、下血
Cowden症候群		常染色体優性(PTEN遺伝子変異)	20歳代	全消化管(咽頭, 食道ポリポーシスはCowden病に特異性が高い)	口腔粘膜乳頭腫、皮膚病変(外毛根鞘腫、皮膚乳頭腫、四肢末端角化症) 甲状腺癌、乳癌、子宮体癌、腎細胞癌、大腸癌
若年性ポリポーシス		常染色体優性	小児	全消化管	先天奇形、腸重積、腸閉塞、下血
Von Recklinghausen症候群		常染色体優性	50歳代	小腸	神経膠腫
Cronkhite-Canada症候群		非遺伝性	60歳代	全消化管	皮膚病変（脱毛、皮膚色素沈着、爪甲萎縮）、消化管癌
炎症性ポリポーシス	再生上皮			大腸	潰瘍性大腸炎、大腸癌
良性リンパ濾胞性ポリポーシス	リンパ			小腸～大腸	特になし
serrated polyposis syndrome	多様（過形成性、鋸歯状腺腫、腺腫 など6型）	非遺伝性	50～60歳代	大腸	大腸癌

表1　消化管ポリポーシスの鑑別疾患

2 Cronkhite-Canada症候群の診断基準

主要所見

1. 胃腸管の多発性非腫瘍性ポリポーシスがみられる。特に胃・大腸のポリポーシスがみられ、非遺伝性である。
2. 慢性下痢を主徴とする消化器症状がみられる。
3. 特徴的皮膚症状(Triad)がみられる。
   脱毛、爪甲萎縮、皮膚色素沈着

参考所見

4. 蛋白漏出を伴う低蛋白血症(低アルブミン血症)がみられる。
5. 味覚障害あるいは体重減少・栄養障害がみられる。
6. 内視鏡的特徴：消化管の無茎性びまん性のポリポーシスを特徴とする。
   胃では粘膜浮腫を伴う境界不鮮明な隆起
   大腸ではイチゴ状の境界鮮明なポリープ様隆起
7. 組織学的特徴：非腫瘍性ポリープ(non-neoplastic polyp)：粘膜固有層を主座に、腺の嚢状拡張、粘膜の浮腫と炎症細胞浸潤を伴う炎症像。介在粘膜にも炎症/浮腫を認める。過誤腫性ポリープ(hamartomatous polyps(juvenile-like polyps))に分類されることもある。

〈 診断のカテゴリー 〉

○ 主要所見のうち1は診断に必須である。
○ 主要所見の3つが揃えばDefiniteとする(1＋2＋3)。
○ 1を含む主要所見が2つあり、4あるいは6＋7があればDefiniteとする。(1＋2＋4)(1＋3＋4)(1＋2＋6＋7)(1＋3＋4＋6＋7)。
○ 1があり、上記以外の組み合わせで主要所見や参考所見のうちいくつかの項目がみられた場合は疑診(Possible)とする。

※ 診断基準の適応における留意事項

病名診断に用いる臨床症状、検査所見等に関して、診断基準上に特段の規定がない場合には、いずれの時期のものを用いても差し支えない(ただし、当該疾病の経過を示す臨床症状等であって、確認可能なものに限る)。

3 Cronkhite-Canada症候群の病型・病期・重症度

1. 病期の分類

活動期　active stage
寛解期　remission stage

〈注1〉活動期は特徴的皮膚徴候がみられ、消化器症状を訴え、血清アルブミン値の低下やCRP値の上昇がみられ、内視鏡的には、消化管内のポリープ、および介在粘膜の炎症所見を認める状態。
〈注2〉寛解期については、以下の通り細分する。

完全寛解	特徴的皮膚徴候および消化器症状が消失し、血清アルブミン値およびCRP値が正常化し、内視鏡的には、消化管内のポリープ、および粘膜の炎症所見が消失した状態。
部分寛解	治療に反応して改善がみられるが、完全寛解には至っていない状態。

2. 臨床的重症度による分類

軽　症　mild
中等症　moderate
重　症　severe

重症度基準は下記の如くである。

1. 1日の排便回数	0	正常回数
	1	正常回数より1～2回/日多い
	2	正常回数より3～4回/日多い
	3	正常回数より5回/日以上多い
2. 血清アルブミン値	0	>3.5g/dL
	1	3.5g/dL≧、>3.0g/dL
	2	3.0g/dL≧、>2.5g/dL
	3	2.5g/dL≧
3. 浮腫	0	なし
	1	軽度　(明らかな圧痕の形成)
	2	中等度（静脈や骨が不明瞭となる）
	3	高度　(見てすぐわかる浮腫)
4. 医師による全般評価	0	正常　(完全寛解期)
	1	軽症
	2	中等症
	3	重症
5. 体重減少 (5kg/6ヵ月以上)	0	なし
	1	あり
6. 貧血 (血色素 男性12g/dL以下、女性10g/dL以下)	0	なし
	1	あり
7. 顕血便	0	(−)：なし
	1	(+)：排便の半数以下でわずかに血液が付着
	2	(++)：ほとんどの排便時に明らかな血液の混入
8. その他の所見	1項目 につき1点	・皮膚所見(脱毛、爪甲委縮、皮膚色素沈着のいずれか) (3つあっても1点) ・味覚障害 ・腸重積

〈注3〉各項目のスコア数の合計にて、活動性の評価を行う。用語の定義は下記の如くとする。

重　症　項目2が2点以上であり、かつ合計スコアが10点以上となるもの
中等症　重症と軽症の中間にあたるもの
軽　症　項目2-7全てが0点であり、かつ合計スコアが3点以下のもの

改　善　スコアが2点以上減少した状態
増　悪　スコアが2点以上増加した状態

寛　解　スコアが1または0
再　燃　スコアが2以上

〈注4〉施設によって使用している血清アルブミン測定法は異なっているため、他施設での臨床検査値を利用する際には、いずれの方法が使用されているかを確認することが望ましい。

〈注5〉病名診断に用いる臨床症状、検査所見等に関して、診断基準上に特段の規定がない場合には、いずれの時期のものを用いても差し支えない（ただし、当該疾病の経過を示す臨床症状等であって、確認可能なものに限る）。

〈注6〉治療開始後における重症度分類については、適切な医学的管理の下で治療が行われている状態であって、直近6ヵ月間で最も悪い状態を医師が判断することとする。

〈注7〉なお、症状の程度が上記の重症度分類等で一定以上に該当しないが、高額な医療を継続することが必要なものについては、医療費助成の対象とする。

3. 内視鏡所見によるポリープの分類

1）ポリープ数

少　数　small number　：<10個/各消化管
中等度　moderate number：10～100個/各消化管
多　数　large number　：100個</各消化管

2）ポリープの性状

ア）大きさ

小型　small　：<5mm
中型　medium：5～10mm
大型　large　：10mm<

イ）ポリープ表面の性状

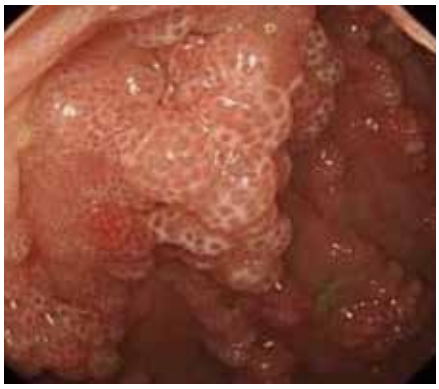

a) b)

c) d) e)

a）発　赤　engorged
b）浮　腫　edematous
c）びらん　erosion
d）出　血　hemorrhage
e）白色調粘液　whitish mucus

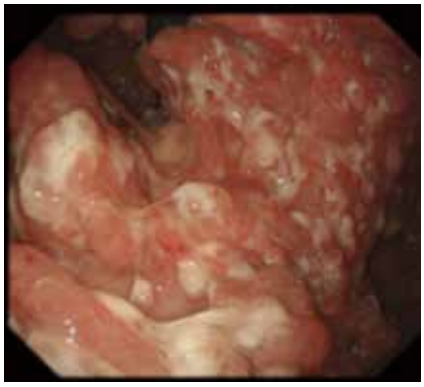

3）ポリープの分布様式

A. 胃・大腸ポリープ

A-1. 散在　sparse：ポリープ間に健常粘膜が介在する。介在粘膜には炎症や浮腫を認めない。



A-2. 密集　confluent：ポリープは密集し、間に介在する粘膜がほとんど確認されない。

〈密集型亜型〉

A-2-1. 類密集　close proximity：ポリープ間を介在する粘膜に、炎症や浮腫性変化を認める。

A-2-2. 肥厚　thickening：ポリープの形状および大小を判別できないが、観察範囲内は全て、炎症もしくは浮腫性変化で肥厚している。

B. 十二指腸・小腸ポリープ

B-1. 皺壁腫大　fold thickening：絨毛は腫大・短縮し、粘膜の浮腫性変化がみられる。所見が強度になると絨毛の境界が不明瞭となり、皺壁全体が腫大しているようにみえる。

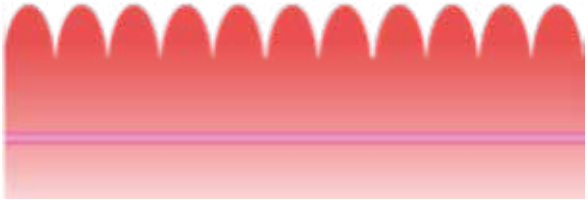

B-2. ポリープ形成：腫大した絨毛とは形状の異なるポリープが観察される。
（密集・類密集・散在の区別は胃・大腸ポリープに準じる）

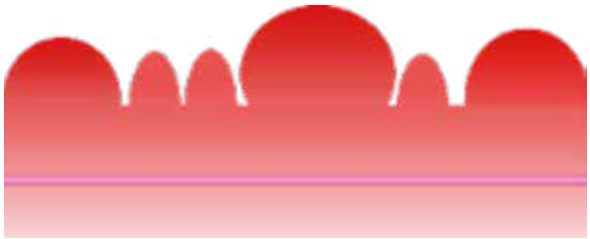

4)介在粘膜の性状

正　常　normal
発　赤　engorged
浮　腫　edematous
びらん　erosion
出　血　hemorrhage
白色調粘液　whitish mucus

※ポリープの大きさ、分布、性状は優勢所見とする。

5)内視鏡活動性による分類

軽　度　mild
中等度　moderate
高　度　severe

内視鏡活動度基準は下記の如くである。

	粘膜の炎症所見(介在粘膜、ポリープ表面)
軽　度	発赤
中等度	浮腫、易出血性(接触出血)、皺壁腫大
高　度	肥厚型 自然出血 白色調粘液

〈注8〉内視鏡的に観察した範囲で最も所見の強いところで診断する。内視鏡検査は短時間に施行し、必ずしも全消化管を観察する必要はない。ポリープ数、大きさの変化は緩徐であり、活動性の判定には用いない。

4. 臨床経過による分類

自然寛解型　spontaneous remission type
再燃寛解型　relapse-remitting type
慢性持続型　chronic continuous type
初回発作型　first attack type

※自然寛解型は一切の治療を行うことなく寛解したもの。
※慢性持続型は初回発作より12ヵ月以上活動期にあるもの。
※初回発作型は発作が1回だけのもの。

5. ステロイド反応性による分類

臨床反応分類：開始2ヵ月以内に改善　早期臨床的改善型 good early clinical response
　　開始2ヵ月以内に寛解　早期臨床的寛解型 good early clinical remission

6. 治療反応性に基づく難治性Cronkhite-Canada症候群の定義

1）厳密なステロイド療法にありながら、次のいずれかの条件を満たすもの。

①ステロイド抵抗例（プレドニゾロン初期治療30～40mgで開始され、開始2ヵ月後も15～20mgの投与で改善がみられない）※

②ステロイド依存例（ステロイド漸減中、もしくはステロイド中止後早期の再燃）

2）ステロイド以外の厳密な内科的治療下にありながら、頻回に再燃を繰り返すあるいは慢性持続型を呈するもの。

※ 重症例はステロイド開始後早期に効果判定し、治療効果が全く現れない場合は２ヵ月を待たずに他の治療への変更も考慮すること。最も早期に効果が認められる臨床症状は排便回数である[2)]。

7. 特殊合併症例

消化管腺腫合併例　gastrointestinal adenoma complication
消化管癌合併例　gastrointestinal cancer complication

（参考文献）

1. 厚生労働科学研究費補助金難治性疾患等克服研究事業（難治性疾患克服研究事業）腸管希少難病群の疫学、病態、診断、治療の相同性と相違性から見た包括的研究 平成24～25年度 代表研究者 日比紀文 分担研究報告書
2. Endoscopic and clinical evaluation of treatment and prognosis of Cronkhite-Canada syndrome: a Japanese nationwide survey. Watanabe C, Komoto S, Tomita K, Hokari R, Tanaka M, Hirata I, Hibi T, Kaunitz JD, Miura S. *J Gastroenterol*. 2016; 51: 327-336
3. Cronkhite-Canada症候群にともなう消化管病変.加藤俊二, 田尻 孝,田中 周.日医大医会誌. 2005; 1: 46-47
4. その他のポリポーシス疾患―クロンカイト・カナダ症候群を中心に―. 渡辺知佳子, 穂苅量太, 三浦総一郎. 日消誌. 2017; 114: 431-437
5. Complete remission in Cronkhite-Canada syndrome. Russell DM, Bhathal PS, St John DJ. *Gastroenterology*. 1983; 85: 180-185
6. Steroid-resistant Cronkhite-Canada syndrome successfully treated by cyclosporine and azathioprine. Ohmiya N, Nakamura M, Yamamura T, Yamada K, Asuka N, Yoshimura T, Hirooka Y, Matsumoto T, Hirata I, Goto H. *J Clin Gastroenterol*. 2014; 48: 463-464
7. Successful treatment of Cronkhite-Canada syndrome using anti-tumor necrosis factor antibody therapy.Watanabe D, Ooi M, Hoshi N, Kohashi M, Yoshie T, Ikehara N, Yoshida M, Yanagita E, Yamasaki T, Itoh T, Azuma T. *Endoscopy*. 2014; 46 (Suppl 1) : 476-477
8. Cronkhite- Canada syndrome: report of two cases, biopsy findings in the associated alopecia, and a new treatment option. Allbritton J, Simmons-O'brien E, Hutcheons D, S. Elizabeth W. *Cutis*. 1998; 61: 229-232
9. A case of Cronkhite- Canada syndrome: remission after treatment with anti-Heli- cobacter pylori regimen. Okamoto K, Isomoto H, Shikuwa S, Nishiyama H, Ito M, Kohno S. *Digestion.* 2008; 78: 82-87
10. 松本主之、飯田三雄：遺伝性大腸癌の遺伝子異常と臨床遺伝性消化管ポリポーシスの臨床像と遺伝子異常.日消誌2000; 97: 1007-1016
11. 田村和朗、冨田恒裕：消化管ポリポーシスの分類と特徴.日消誌2017; 114: 403-441
12. Blumenthal GM, Dennis PA : PTEN hamartoma tumor syndromes. *Eur J Hum Genet* 2008; 16: 1289-1300

胃ポリープ

典型的な胃のポリープは「イクラ状」(red cavir like)と表現され、上皮の強い浮腫と充血を伴い、胃小窩の狭小化をきたした小型の半球状ポリープが、境界が不明瞭となるほどに密集する所見がみられる。Pitの形状は整っており、変形は少ない。ポリープは胃角部〜幽門部に好発し、胃体部には少ないことが多い。

〈密集型〉

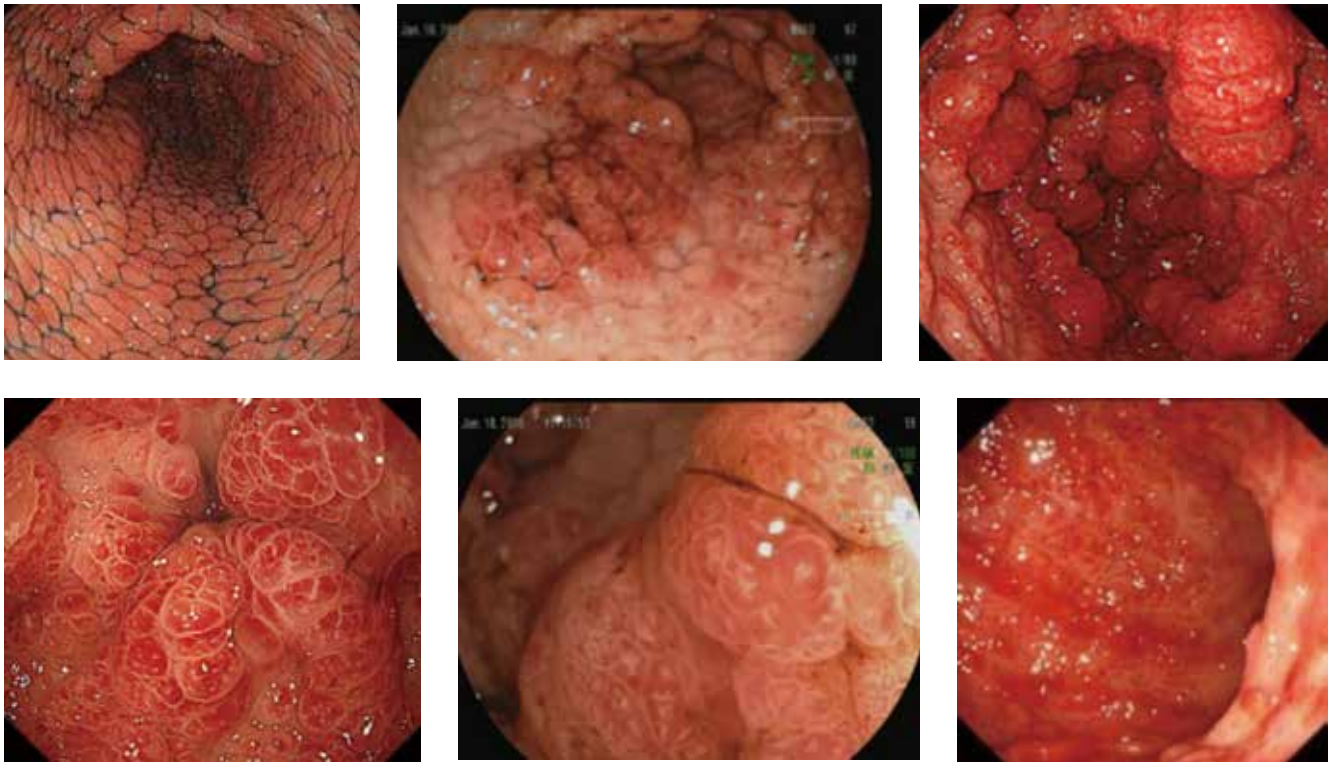

図5

a）前庭部の密集型小型ポリープ。びまん性に発赤している。介在粘膜はほとんど存在しない。
b）前庭部の密集型小型ポリープ。発赤は一部に限局している。発赤粘膜の腺管開口部開大が明らかである。
c）前庭部の密集型中型〜大型のポリープで大きさは不揃いである。大型ポリープは強い発赤を認める。
d）前庭部の密集型大型のポリープ。一部に開大した腺管開口部を認める。
e）拡大観察では円形〜星形の腺管開口部を認め、腫大した腺管構造を認める。
f）体部大わんの密集型小型ポリープ。ポリープは皺壁に沿って縦走するような形で密集している。

a)	b)	c)
d)	e)	f)

密集型亜型：類密集型

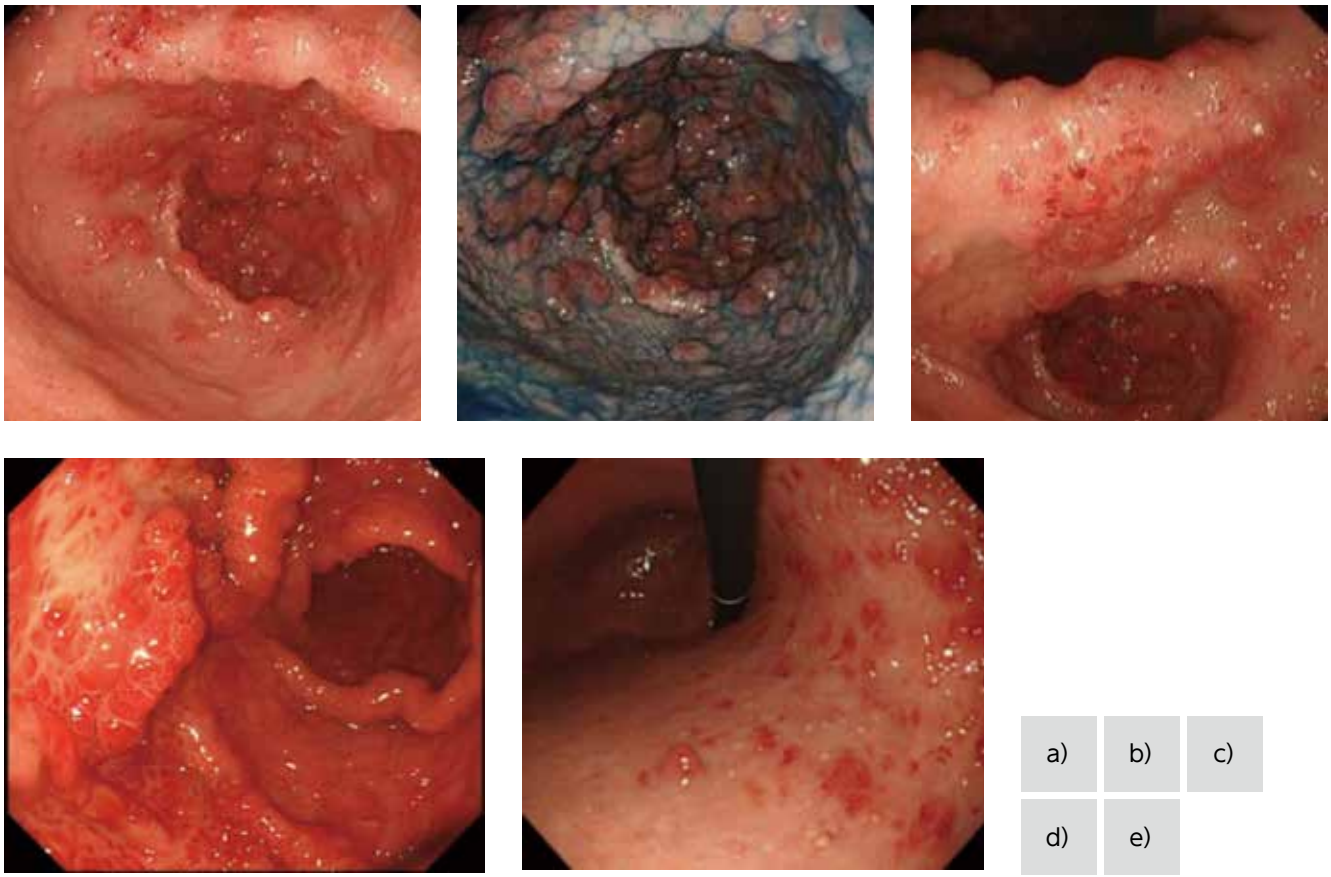

図6

a) b) 前庭部に、発赤、充血を伴う小ポリープの散在を認める。介在粘膜は軽度に浮腫状で、インジゴカルミン散布により、介在部粘膜に軽度の隆起性病変が密に分布していることも観察される。

c) 胃角部、小型ポリープ。介在粘膜も浮腫状で、一部発赤を伴っている。

d) 体下部後壁小型ポリープ。体下部後壁は粘膜下腫瘍様隆起を呈し、白色調で、一部に丈の低い発赤調隆起や、小ポリープの癒合した様な隆起を呈している。わずかに観察される介在粘膜も発赤を伴っている。

e) 体部小弯側に、縦走傾向のある、丈の低い発赤調隆起を散在性に認める。介在粘膜は全体的に浮腫状で白色調を呈し、regular arrangement of collecting venules (RAC) も消失している。

密集型亜型（肥厚型）

図7

胃前庭部。粘膜全体が発赤と浮腫で肥厚している。個々のポリープの境界は不明瞭で、形状・大きさの判別は困難である。

〈散在型〉

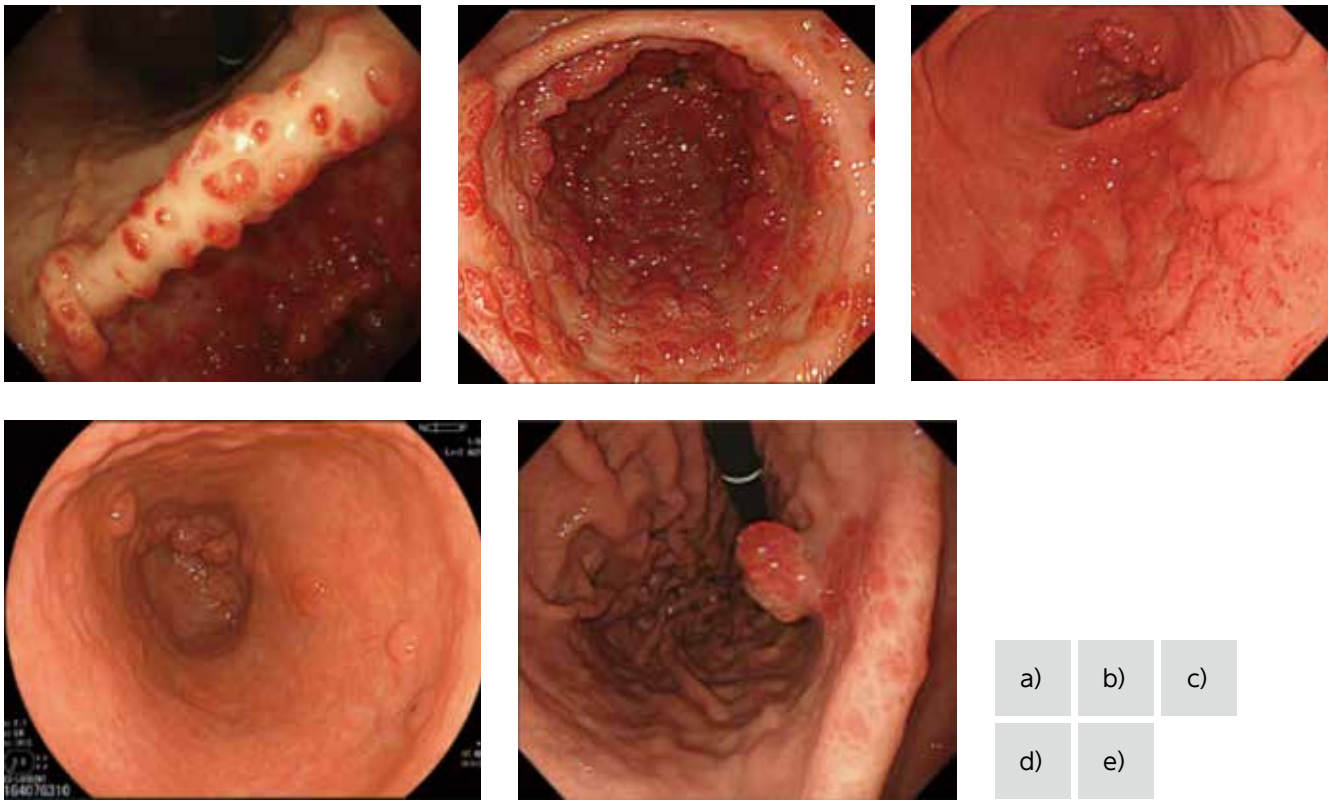

図8
a）胃角部散在型小型ポリープ。ポリープは強い発赤調を呈するが、介在部粘膜は全く発赤がない。
b）前庭部、小型ポリープ。ポリープは発赤と浮腫を伴い、全周性に散在するが、介在粘膜には炎症所見がみられない。
c）体下部〜前庭部、小型ポリープ。ポリープは発赤を伴い、皺壁に沿って縦走している。介在粘膜には炎症所見がみられない。
d）前庭部、小型ポリープ。ポリープの発赤・浮腫状所見は少なく、介在粘膜も正常である。
e）胃角部、中型ポリープ。Y-Ⅲ型のポリープを認めるものの、介在粘膜は正常である。

大腸ポリープ

大腸ポリープの典型的所見は「イチゴ状」(strawberry like) と表現され、ポリープ表面は発赤調であり白色調の腸腺開口部(pit)を呈する中型のポリープが、平坦な粘膜を介して多発する。しかし、発赤が軽度で浮腫性変化が強く、イチゴ状と紅白が逆転した、「タピオカドリンク様」(bubble tea like)の模様を呈することがある。また、介在粘膜は、一見正常であっても、拡大観察ではpitや周囲の毛細血管の配列に微細な変化が確認されることがある。

〈散在型〉

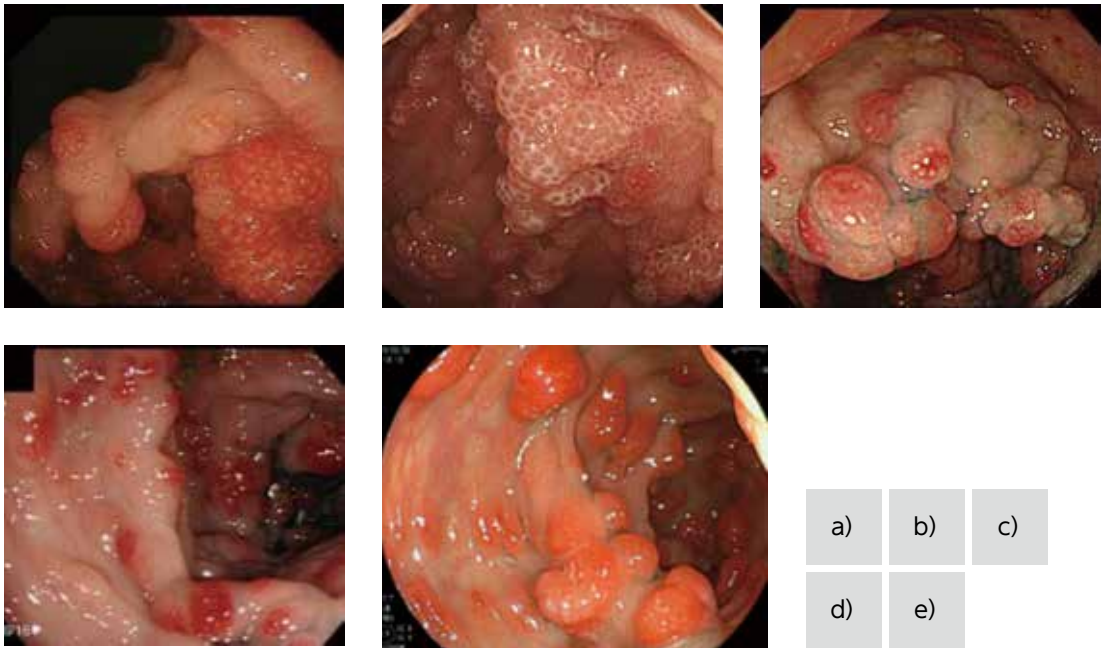

a) b) c)
d) e)

図9
a）小型～中型ポリープ。ポリープの主体は発赤粘膜で、腺管開口部が白色点の「イチゴ状」所見である。
b）中型ポリープ。ポリープの主体は浮腫性粘膜で腺管開口部周囲は円形に発赤しているが、その外側の間質が白色粘膜になっており、「タピオカドリンク様」模様を呈している。
c）大型ポリープ。粘膜下腫瘍様隆起の表面に小型ポリープが散在した様な形態を呈している。小型ポリープ内は腺管開口部周囲の発赤が癒合し、開大した腺管開口部位は開口部間距離も離散している。
d）小型ポリープ。ポリープは輪状配列で丈は低く、cherry red spot様に境界明瞭な強い発赤を認める。介在粘膜に変化は認められない。
e）中型ポリープ。ポリープは縦走配列で丈は高く、発赤を認める。介在粘膜に変化は認められない。

〈密集型〉

a) b) c)

図10
a）小型ポリープ。軽度に発赤しているが、腺管開口部開大は目立たず、一部に白色spotを認める。介在粘膜を認めない。
b）中型～大型ポリープ。大小不同の発赤したポリープが密集している。
c）大型ポリープ。大型のポリープが密集し、腸管の拡張性も不良であり粘膜肥厚も伴っていると考えられる。

密集型亜型：類密集型

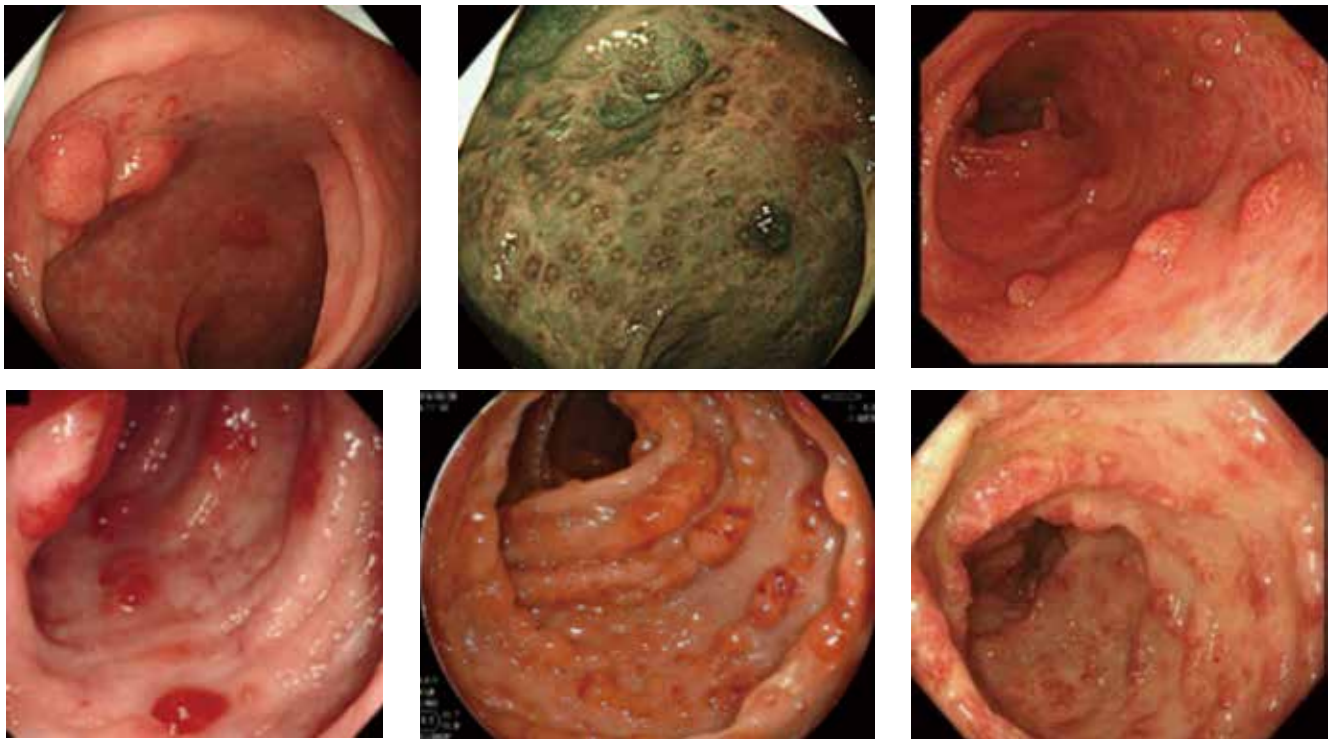

図11

a)b) 発赤と軽度の浮腫を伴う小型ポリープが認められる。介在粘膜には、中央に白色調変化を伴う発赤斑が多発しており、Narrow. Band Imaging(NBI)観察でより鮮明に確認される。
c) 小型～中型ポリープ。ポリープ配列に規則性はない。腺管開口部周囲発赤の外側は白色粘膜を認める。介在粘膜に発赤があり、びまん性の変化を呈している。
d) 中型～小型ポリープ。強い発赤を伴うポリープが縦走配列している。介在粘膜は浮腫状であり、血管透見が低下している。
e) 中型～小型ポリープ。発赤と浮腫を伴うポリープが全周性に散在する。介在粘膜は浮腫状である。
f) 中型ポリープ。発赤・びらんを伴うポリープが全周性に散在する。介在粘膜は浮腫を伴い、粗ぞうである。

a)	b)	c)
d)	e)	f)

密集型亜型：肥厚型

図12

粘膜が浮腫状、発赤調に変化し、管腔が狭小化している。明らかなポリープといえる隆起性病変はみられない。

その他のポリープ

【 食道ポリープ 】

食道ポリープは、白色光観察では食道内に異常所見を認めないことも多く、ポリープが存在する場合でも、小型のものが少数、散在する程度である。性状は乳頭腫様ポリープのことがある。また、稀ではあるが、ポリープではなく、白色調の粘膜下腫瘍（SMT）が多発する例も認められる。
胃食道接合部にはポリープの多発が認められることがあるものの、ほとんどは胃粘膜側から発生した胃ポリープであるため、食道で密集型のポリープを見た際は、他のポリポーシスを念頭に置くべきである。

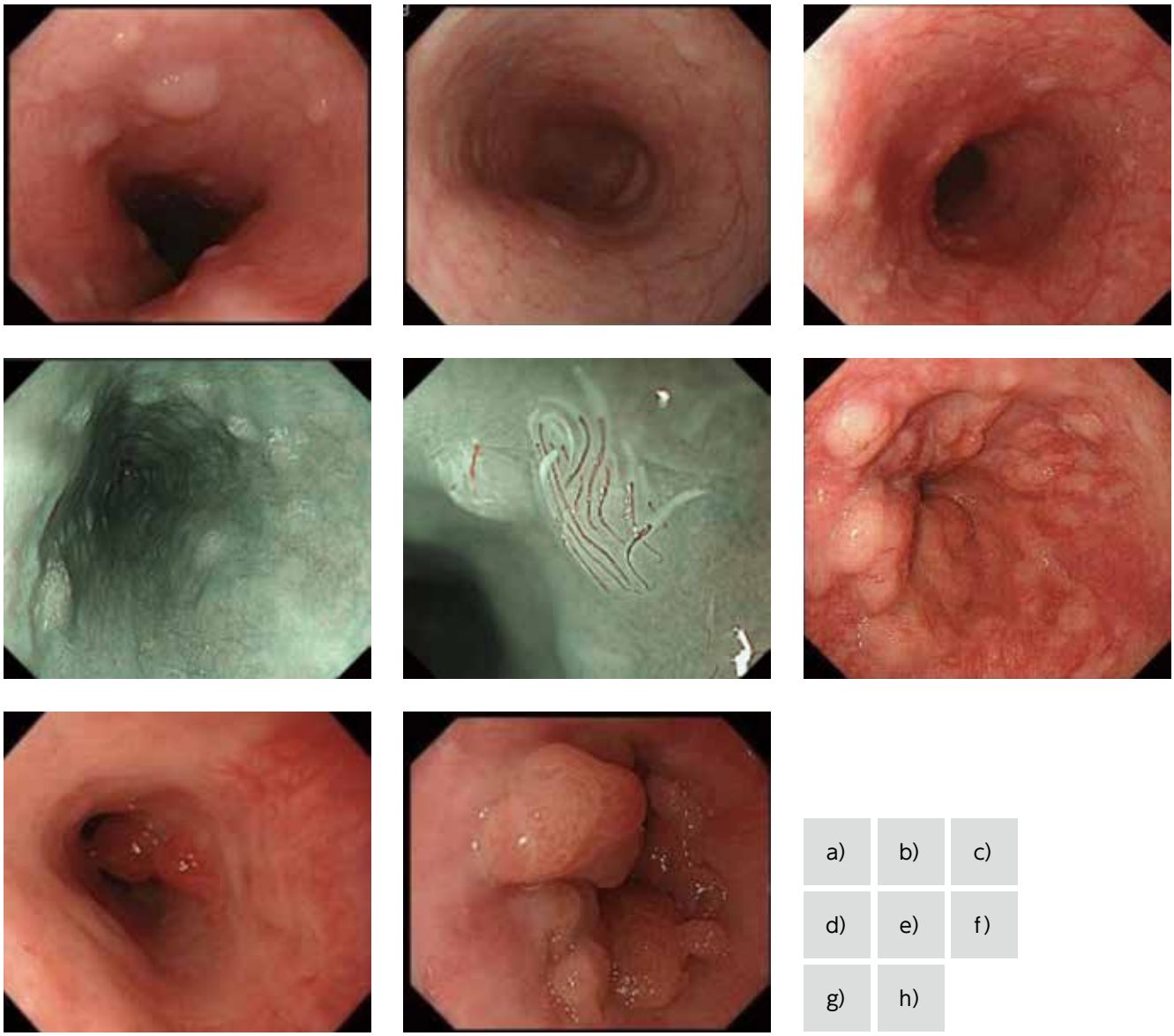

図13
a）b）c）白色散在性ポリープ
d）小型。乳頭腫様ポリープNBI観察、遠景
e）同拡大観察
f）白色調のSMT
g）胃食道接合部密集型のポリープ、遠景
h）同近接

【十二指腸ポリープ】

絨毛の浮腫状の腫大、白色化が観察されることが多い。確認されるポリープは小型かつ散在性であることが多く、生検では、他部位と同様、浮腫性変化と炎症細胞浸潤を伴う非腫瘍性ポリープの所見が得られる。

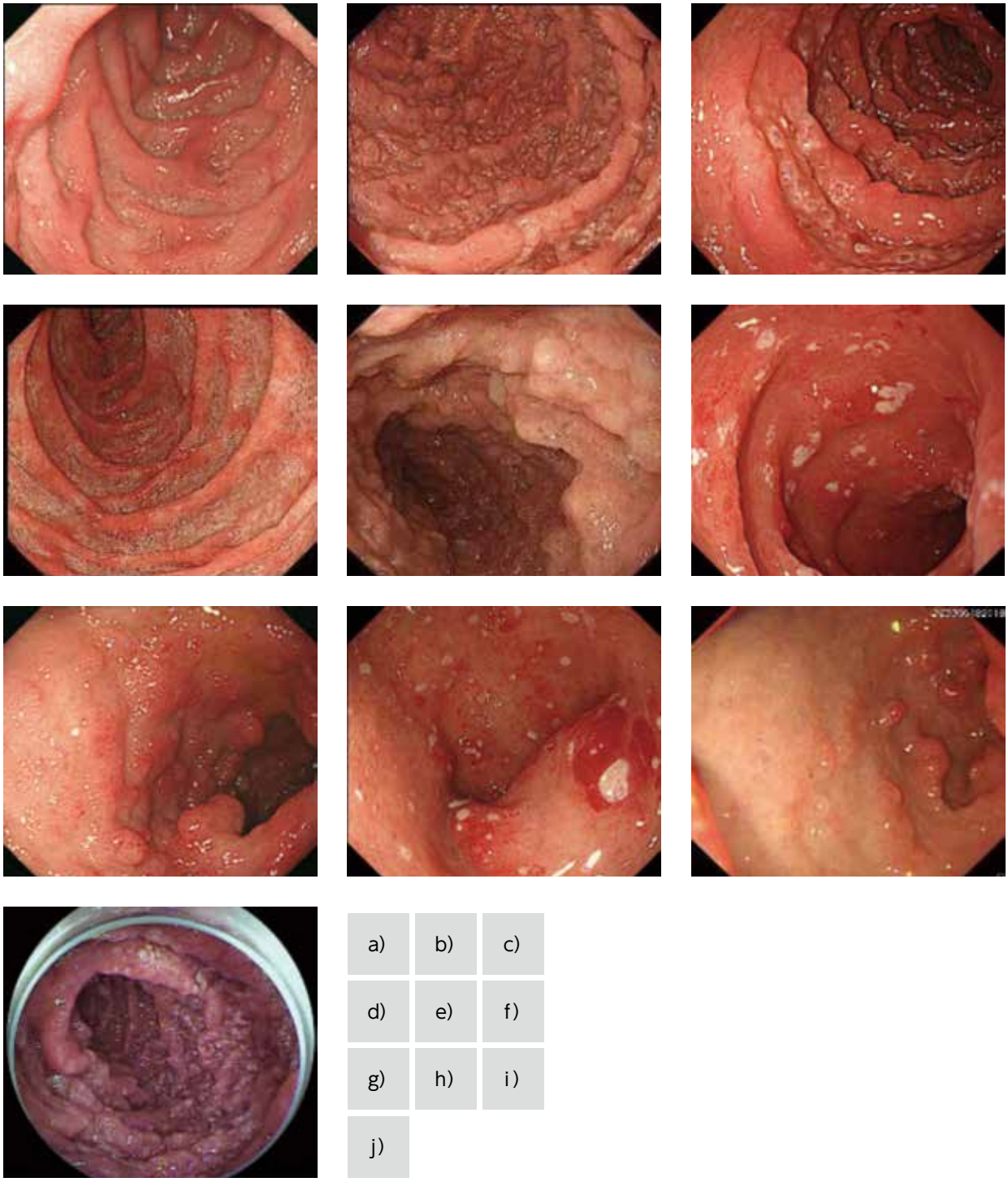

a) b) c)
d) e) f)
g) h) i)
j)

図14

a）襞壁肥厚、発赤
b）襞壁肥厚、密集型小型ポリープ
c）襞壁肥厚、発赤、絨毛の浮腫状の腫大、白色化
d）襞壁発赤
e）密集型小型ポリープ、浮腫性変化
f）襞壁肥厚、発赤、びらん性変化と白苔付着
g）散在性小型ポリープ、粘膜発赤、びらん性変化と白苔付着
h）散在性小型ポリープ、粘膜発赤襞壁肥厚、発赤、白色絨毛
i）散在性小型ポリープ、粘膜発赤
j）襞壁肥厚、発赤、白色絨毛

【 空腸・回腸ポリープ 】

十二指腸と同様、絨毛の浮腫状の腫大や白色化、および小型かつ散在性のポリープが観察されることが多い。空腸～回腸の大部分は指状絨毛であるが、回腸末端付近で、葉状（舌状）、尾根状絨毛への変化がみられるため、絨毛変化の所見も部位により異なって見える点に注意が必要である。また、他の部位と比較すると多くはないものの、腺腫の合併例も報告されている。

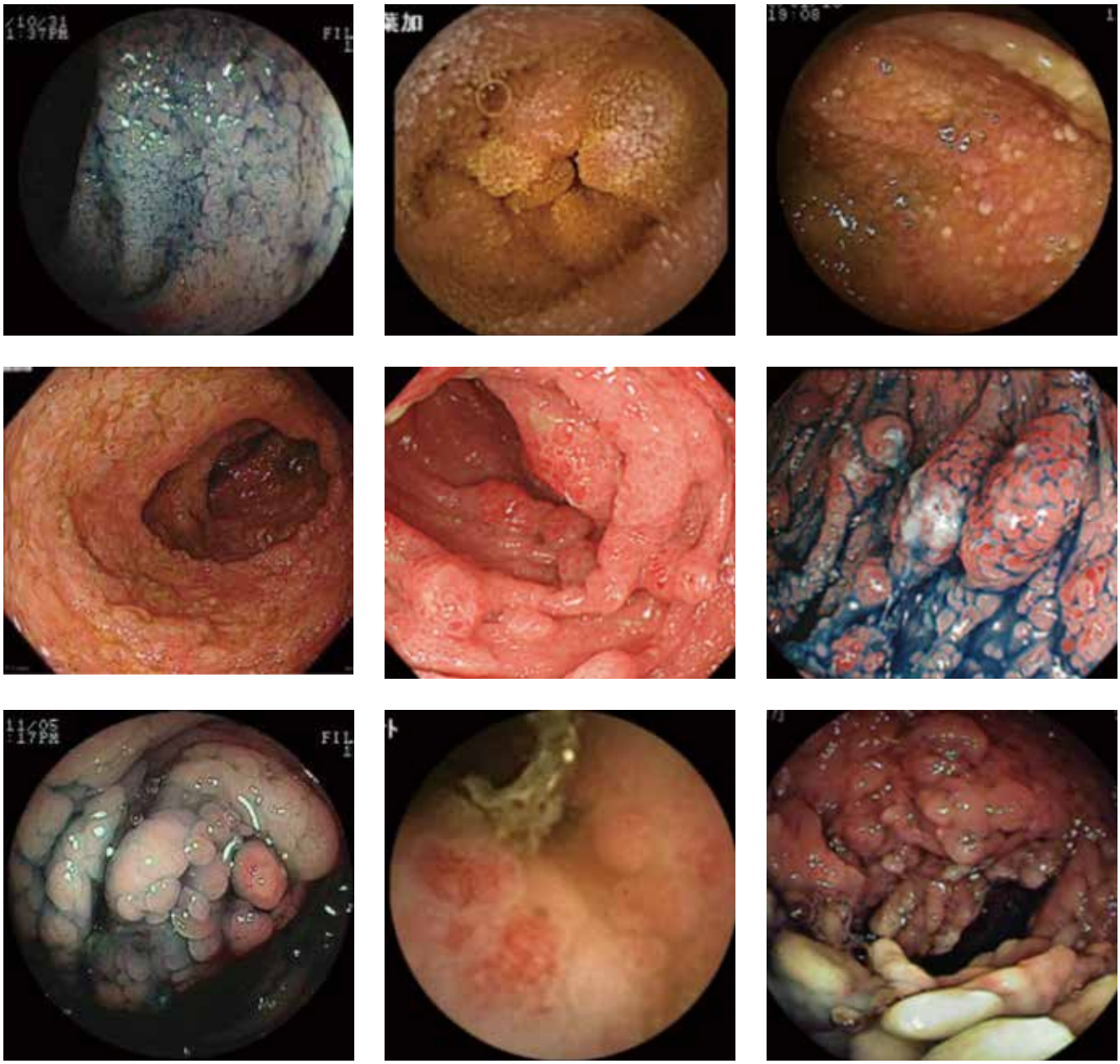

図15
a）絨毛の平坦化
b）白色絨毛
c）絨毛の平坦化、白色絨毛
d）絨毛腫大
e）絨毛腫大、平坦化、発赤、襞壁肥厚
f）絨毛腫大、発赤
g）絨毛腫大、平坦化
h）絨毛腫大、発赤
i）絨毛腫大、白色絨毛、粘膜下腫瘍様隆起

a)	b)	c)
d)	e)	f)
g)	h)	i)

【 バルーン小腸内視鏡およびカプセル内視鏡 】

2000年代に開発されたバルーン小腸内視鏡（図16 a, b）およびカプセル内視鏡（図16 c, d）は、以前の小腸内視鏡検査と比較して手技が簡便であり、全小腸の観察を容易とした。これに伴い、Cronkhite-Canada症候群においても、小腸観察の症例数が増加することとなった。カプセル内視鏡は非侵襲的でかつ簡便である一方、バルーン内視鏡は色素散布、生検、特殊光および拡大観察が可能であり、より詳細な評価が可能であるという利点を有する。いずれの内視鏡検査を選択するかは、他の検査や患者背景を考慮に入れた判断が必要である。

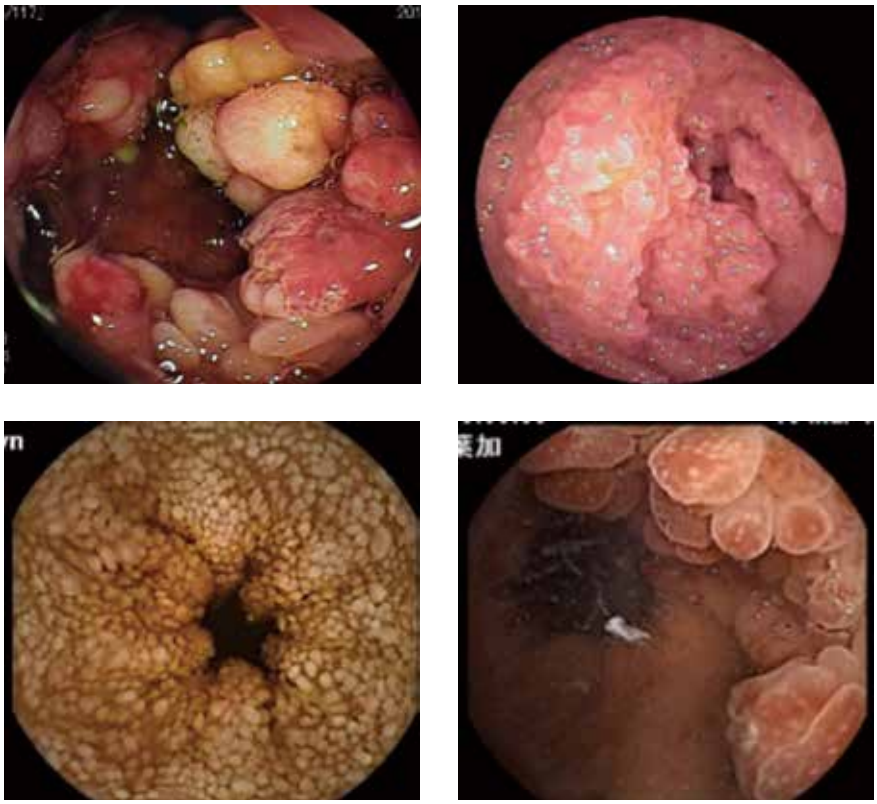

a)	b)
c)	d)

図16
a）バルーン小腸内視鏡画像：白色ポリープ、発赤ポリープの混在
b）バルーン小腸内視鏡画像：絨毛腫大、粘膜下腫瘍様隆起所見
c）カプセル内視鏡画像：白色絨毛所見
d）カプセル内視鏡画像：小ポリープ、白点所見

【 色素内視鏡 】

本疾患は、大小様々なポリープが多発しており、特にポリープの密集傾向が強い症例では、ポリープの形状や、介在粘膜との境界が不明瞭となるため、通常光のみの観察では、正確な内視鏡所見の取得は困難である。インジゴカルミン散布によるコントラスト法は、それらの判別を容易にさせるため、積極的に併用すべき手技である。

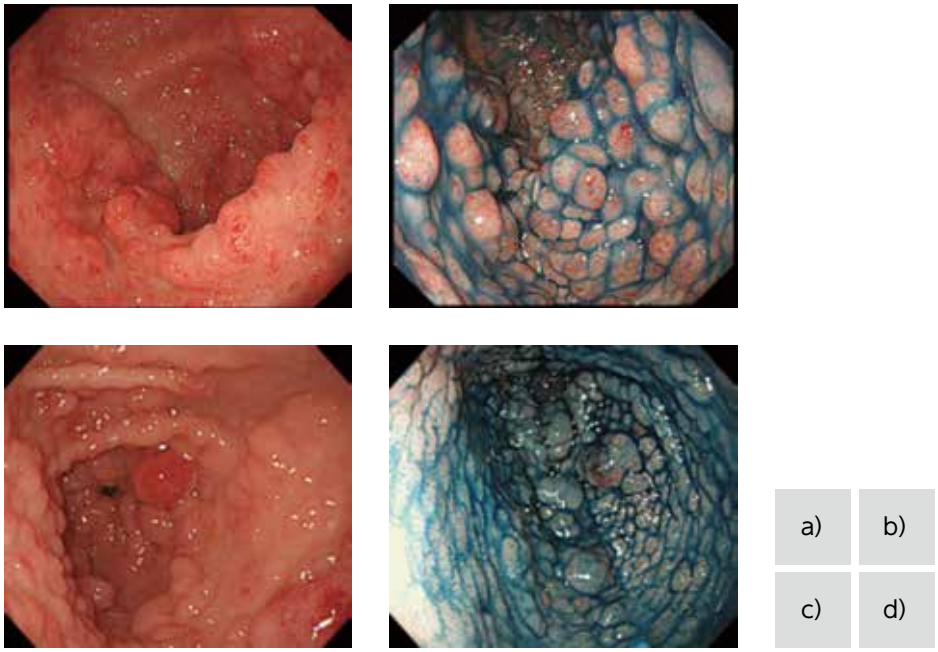

図17
白色光観察a)c)と対応するインジゴカルミン散布による観察b)d)。

【 特殊光内視鏡、拡大内視鏡 】

Narrow Band Imaging (NBI)、およびBlue Light Imaging (BLI) を用いた拡大内視鏡検査は腫瘍性病変の精密検査で用いられる。一見正常に見える介在粘膜も、拡大観察では、腺管構造および毛細血管の変形といった所見の報告が為されている。

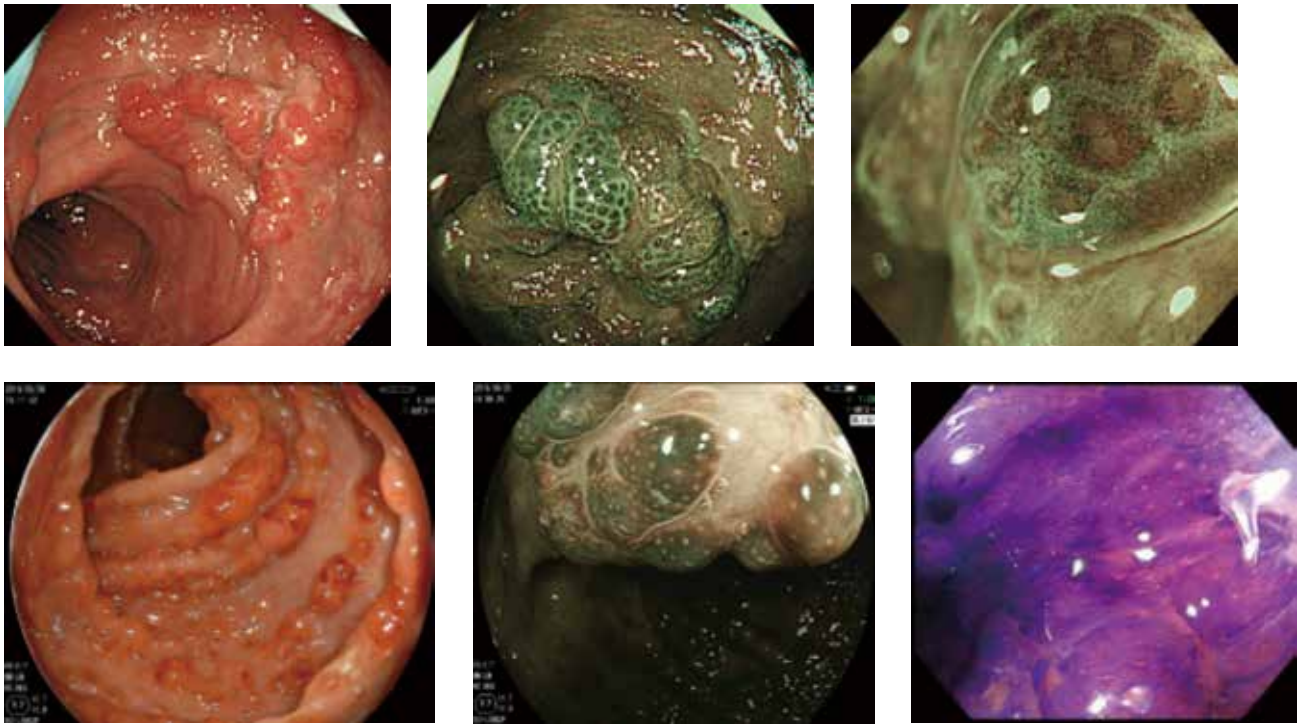

図18　炎症性過形成性ポリープのNBI、BLI観察およびクリスタルバイオレット散布後観察

a) b) c)
d) e) f)

a）大腸白色光観察：発赤、密集（イチゴ状）ポリープ
b）NBI観察、c）同拡大：イチゴの種に相当する腺開口部は淡く抜け、周囲の腺部分は褐色調 (brownish) である。腺開口部間距離は延長し、本症例の様に間隙が淡青調 (light blue) を呈する症例もある。
d）大腸白色光観察：強い発赤調のポリープを認める。
e）BLI拡大観察：ポリープは褐色調で、腺開口部は開大し淡く抜け、開口部間距離は延長している。
f）クリスタルバイオレット散布後拡大観察：大型の分葉溝を有するポリープは不均一に染色されている。円形ないし類円型の腺管開口形態を認め、腺管数は著明に減少し、開口部間距離は延長している。染色性は不良である。開Ⅱ型に相当する非腫瘍性パターンである。

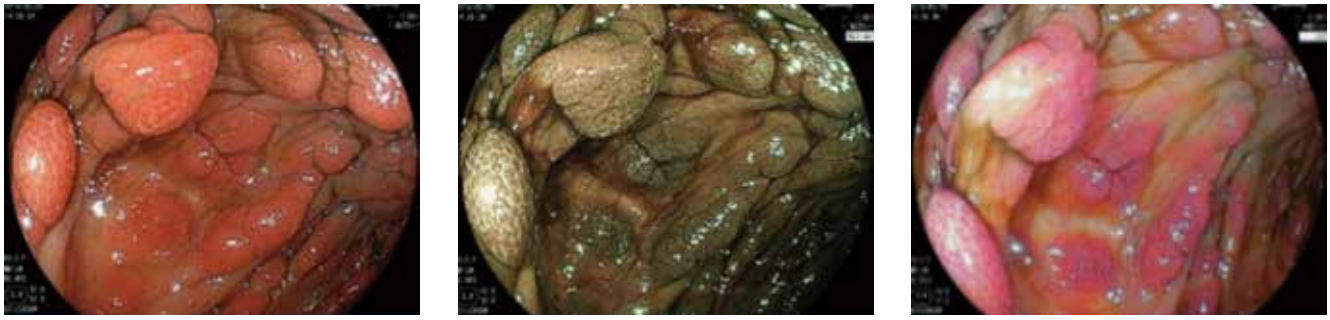

図19　炎症性過形成性ポリープのBLI、Linked Color Imaging (LCI) 観察

a) b) c)

a）大腸白色光観察：イチゴ状ポリープ
b）大腸BLI観察：NBI観察同様、ポリープは褐色調であり、腺管開口部が白色調に抜けて観察される。
c）大腸LCI観察：ポリープがマゼンタ調に強調して識別される。炎症部、非炎症部の識別が容易であり、非炎症性の介在粘膜の存在が明瞭になる。

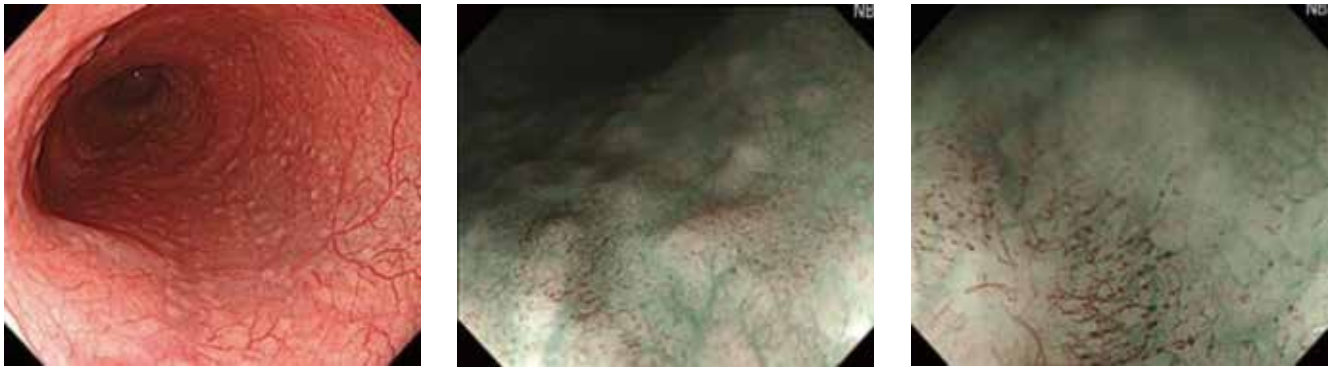

a) b) c)

図20　多発小型食道ポリープのNBI拡大観察

a）食道に白色の小型ポリープの多発を認める。
b）同NBI弱拡大：Brown dotを認めるが、小型ポリープのlocationとは無関係に分布している。
c）同NBI強拡大：軽度拡張はあるが、蛇行、口径不同、形状不均一は明らかでないA血管(日本食道学会分類)であり非腫瘍性と診断される。

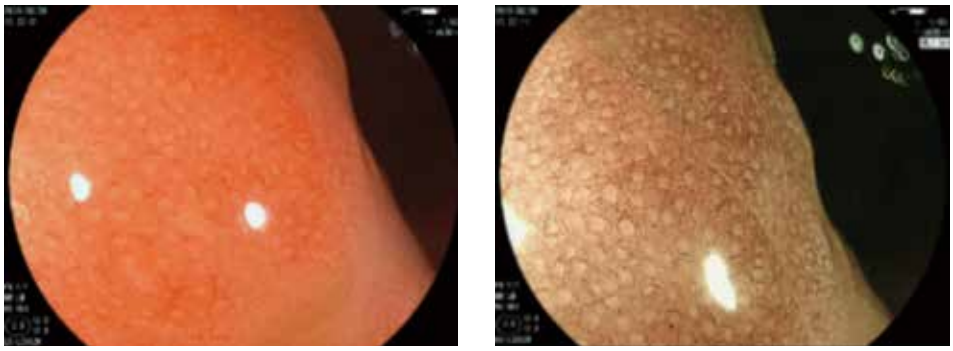

a) b)

図21　白色光で軽微な所見に観察される介在粘膜の拡大観察

a）大腸介在部粘膜白色光拡大観察：軽度に発赤し、浮腫状に腫大した粘膜を認める。
b）大腸介在部粘膜BLI拡大観察：軽度に褐色調に観察され、腺管開口部周囲の毛細血管が増生している。

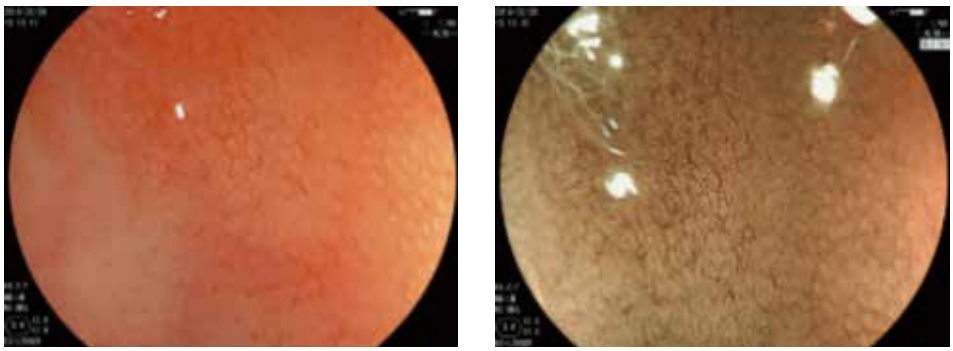

a) b)

図22　白色光で正常に観察される介在粘膜の拡大観察

a）大腸介在部粘膜白色光拡大観察
b）大腸介在部粘膜BLI拡大観察：pitを取り囲む毛細血管は、線状から網目状へと増生し、これに伴い、蜂巣状の配列が崩れてきている所見がみられる。しかし、pit間距離は正常である。

6 癌・腺腫合併例の内視鏡画像と鑑別

本疾患では、癌・腺腫の合併例が少なからず存在し、その存在を診断することが重要である。Narrow Band Imaging(NBI)、およびBlue Light Imaging(BLI)を用いた拡大内視鏡検査観察は、用いる光の波長は異なるものの、いずれも腺管構造および微小血管構造を詳細に観察し、炎症性過形成性ポリープと腫瘍性病変との鑑別を可能とさせる手技である。NBIを用いた症例報告では、多くの炎症性過形成性ポリープの表面には異常な微小血管は認めないが、腺腫の表面には、拡張、蛇行し、血管径にばらつきのある微小血管を認め、内視鏡的に鑑別診断し得たとしている。更に、インジゴカルミンやクリスタルバイオレット散布を併用することも、腫瘍性病変の診断に有用な手段とされている。しかし、炎症性過形成性ポリープの存在下では鑑別は容易ではなく、ステロイド加療前の診断は困難である。多くの腫瘍の発見は初期治療がされた後、炎症性過形成性ポリープが消退・消失後にされている。

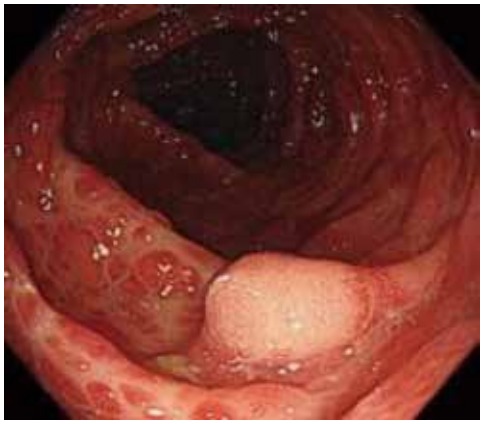

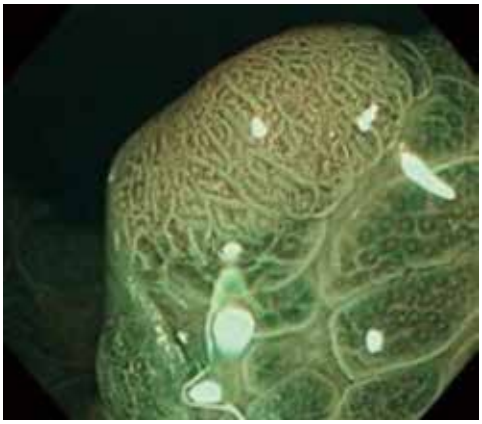

a) b)

図23　ステロイド加療前大腸癌症例：Tubular adenocarcinoma, well differentiated(tub 1)

a）S状結腸小型発赤調ポリープの多発を認め、周囲より発赤軽度の中型の腫瘤性病変としてIsポリープを認識された。

b）同部NBI拡大観察：腫瘍血管を認め、血管の口径不同をわずかに認める。JNET 2B。周囲の炎症部(非腫瘍性)粘膜はむしろ腫瘍部より強いbrownish areaとして描出され、腫瘍部を取り囲んでいる。

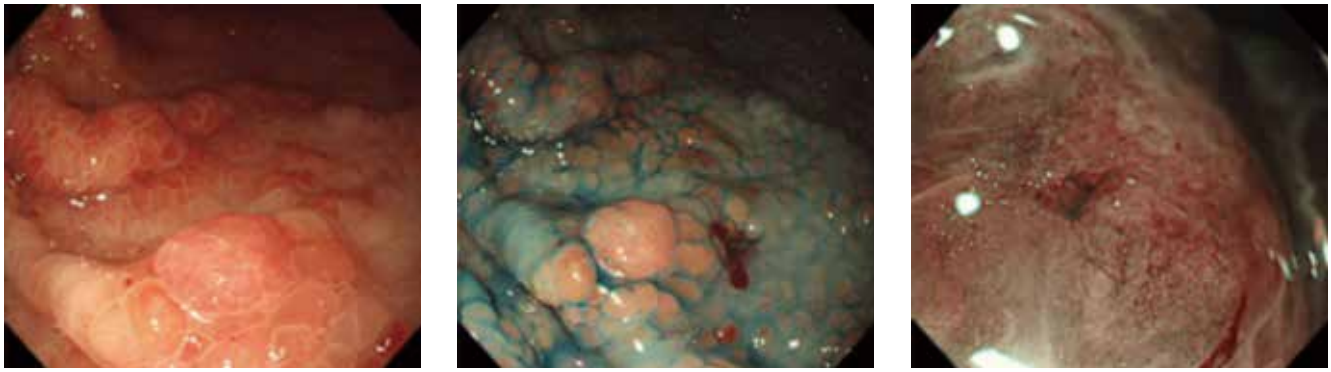

a) b) c)

図24　ステロイド加療後胃癌症例

a）胃白色光観察：ステロイド加療後。密集型小型ポリープは平低化し光沢がある。中央にやや径の大きい光沢のない隆起病変を認める（高分化腺癌）。

b）酢酸インジゴカルミン散布観察：隆起病変（高分化腺癌）は発赤調に観察されるが、周囲の密集型小型ポリープも所々発赤調であり、境界は識別困難である。

c）NBI拡大観察：矢印で囲まれた隆起病変（高分化腺癌）は微小血管構造が認められ、irregular MV pattern ＋であり、樹枝状血管や不均一な血管密度を呈する。しかし、非腫瘍部も血管密度が高くdemarcation lineは不鮮明である。

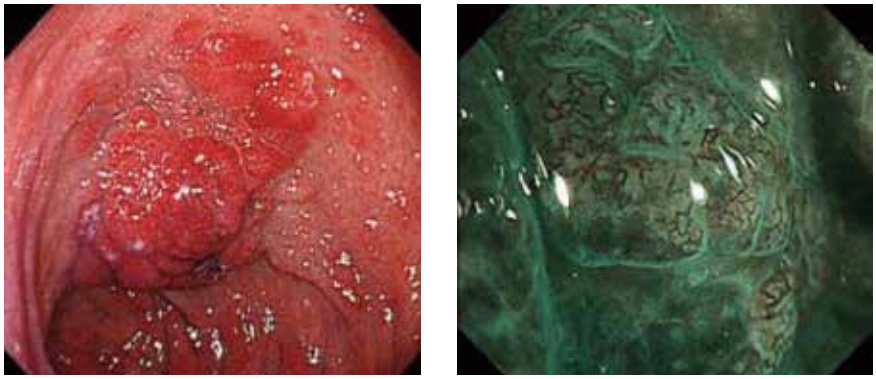

a) b)

図25　ステロイド加療前大腸、過形成性ポリープ症例：Hyperplastic and inflammatory change

a）S状結腸に発赤した大型の丈の低いポリープを認める。

b）同部NBI観察：べったりとしたbrownish areaが主体であるが一部褪色調（brownishが弱い）areaがあり、同部にやや太目の微小血管構造が認められる。口径の不同もあり、血管密度も不均一である。

7 病理画像と内視鏡画像の対比（部位別）

Cronkhite-Canada症候群で観察されるポリープは非腫瘍性に分類される。腺管では大小不同・不規則分岐・拡張が認められ、鋸歯状変化を伴うこともある。白色粘液像を内視鏡的に呈する例では、拡張した腺管内に好酸性の滲出液の貯留が認められることが多い。間質では浮腫性変化・毛細血管拡張、炎症細胞浸潤（好酸球、好中球、リンパ球、形質細胞）などの所見が認められる。浮腫性変化に伴って腺管密度が低下する。リンパ管の拡張所見はあっても軽度のことが多い。

胃

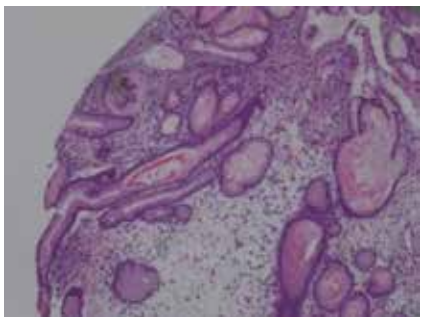

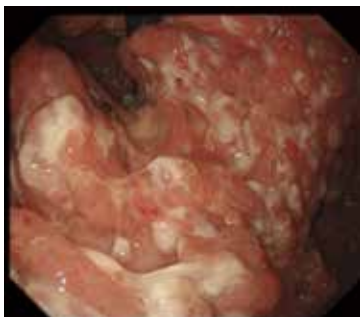

間質浮腫	3+
炎症細胞浸潤	2+
腺管過形成性変化	2+
腺管拡張	2+
鋸歯状変化	−

図26
白色粘液像を呈するポリープの病理像。間質は浮腫性変化が著しく、リンパ球、形質細胞、好酸球の浸潤がheterogeneousにみられる。拡張した腺管には好酸性の滲出液の貯留が認められる。炎症細胞浸潤の強い部位と浮腫性変化は必ずしも一致しない。

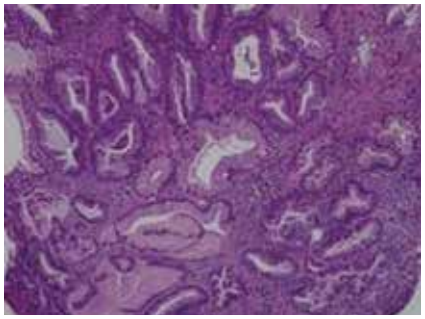

間質浮腫	−
炎症細胞浸潤	2+
腺管過形成性変化	2+
腺管拡張	+
鋸歯状変化	+

図27
イクラ状小型ポリープの病理像。腺窩上皮は、内腔への鋸歯状突出を一部伴った過形成性変化を示し、軽度に拡張している。間質の浮腫状変化は目立たず、中等度の好酸球や好中球を混じた、リンパ球、形質細胞浸潤を呈している。

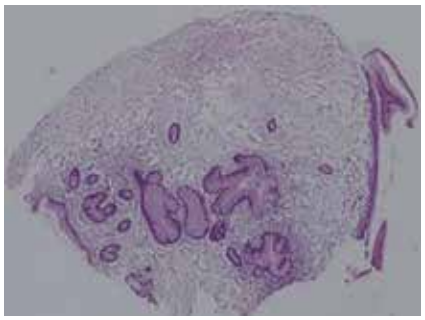

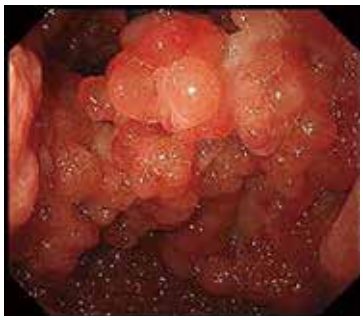

間質浮腫	3+
炎症細胞浸潤	+
腺管過形成性変化	+
腺管拡張	−
鋸歯状変化	−

図28
浮腫性変化の強い中型ポリープの病理像。再生性の大小不同や不規則分岐を示す腺管がみられ、非腫瘍性ポリープに相当する。間質は極めて浮腫状変化が強く、好酸球、リンパ球、形質細胞浸潤は軽度に留まる。

大腸

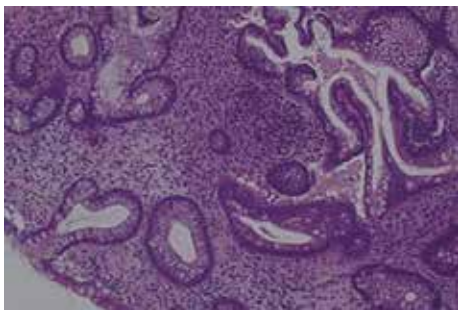
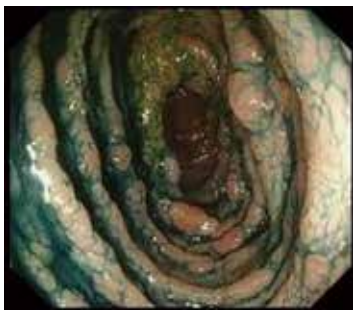

間質浮腫	+
炎症細胞浸潤	2+
腺管過形成性変化	2+
腺管拡張	+
鋸歯状変化	−

図29
散在性小型ポリープの病理像。拡張腺管、再生性の大小不同や不規則分岐を示す腺管がみられ、拡張した腺管には好酸性の滲出液の貯留が認められる。間質の浮腫性変化は軽度で、リンパ球、形質細胞、好酸球の浸潤が中等度に認められる。

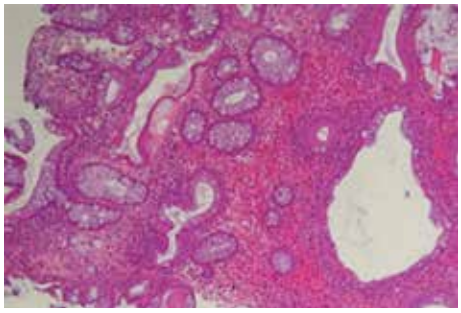

間質浮腫	−
炎症細胞浸潤	3+
腺管過形成性変化	+
腺管拡張	3+
鋸歯状変化	−

図30
密集型小型ポリープの病理像。腺管の嚢胞状拡張と粘膜固有層に強い好酸球浸潤を認める。間質の浮腫性変化は明らかでない。

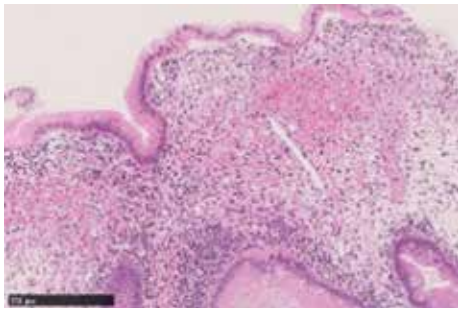

間質浮腫	3+
炎症細胞浸潤	2+
腺管過形成性変化	−
腺管拡張	−
鋸歯状変化	−

図31
発赤変化の強い散在性大型ポリープの病理像。間質の強い浮腫性変化と炎症細胞浸潤を認める。腺管の拡張は明らかでない。

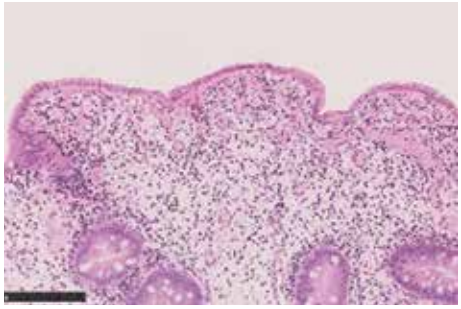

間質浮腫	3+
炎症細胞浸潤	+
腺管過形成性変化	−
腺管拡張	−
鋸歯状変化	−

図32
発赤変化の強い散在性中型ポリープの病理像。間質の強い浮腫性変化と上皮直下の血管拡張がみられる。腺管の拡張は明らかでない。

十二指腸

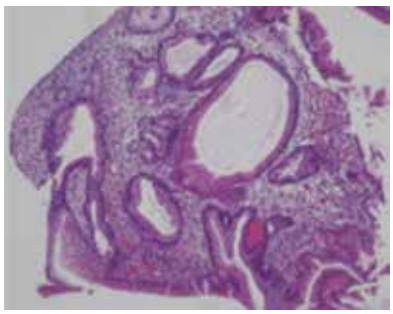

間質浮腫	2+
炎症細胞浸潤	+
腺管過形成性変化	3+
腺管拡張	3+

図33
浮腫状に腫大した白色絨毛の病理像。著明に拡張し、再生性の大小不同や不規則分岐を示す腺管がみられ、間質は浮腫状で、過誤種性ポリープに相当する像である。

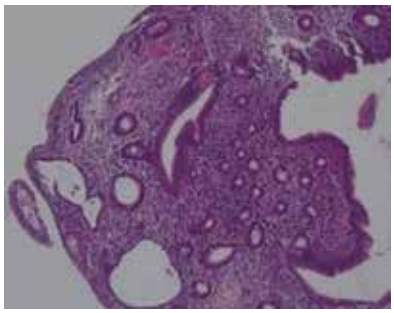

間質浮腫	+
炎症細胞浸潤	2+
腺管過形成性変化	2+
腺管拡張	3+

図34
浮腫状に腫大した絨毛の病理像。腺管は拡張、大小不同がみられ、間質は軽度に浮腫状で、中等度のリンパ球、形質細胞、好酸球浸潤がみられる。

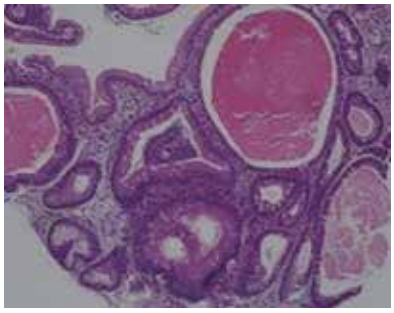

間質浮腫	+
炎症細胞浸潤	2+
腺管過形成性変化	3+
腺管拡張	3+

図35
浮腫性変化が著しく、白色絨毛、粘膜下腫瘍様隆起を呈する内視鏡像に対応する病理像。上皮が過形成性変化を示し、一部で腺管の著しい嚢胞状拡張がみられる。嚢胞内には好酸性の粘液様物質、ないしは滲出物を容れている。間質は軽度に浮腫性で、部分的に出血を有し、一部で好酸球や好中球を混じた、中等度のリンパ球、形質細胞浸潤を呈している。

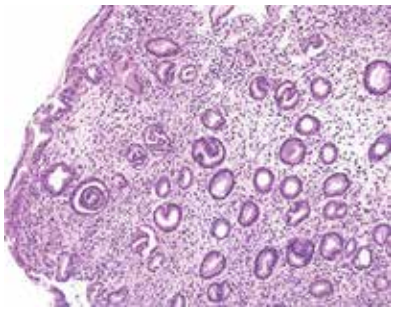
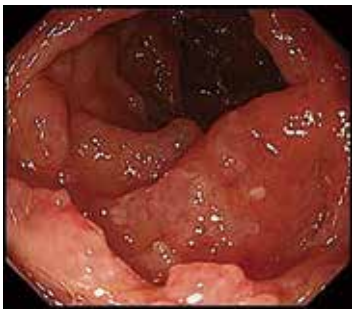

間質浮腫	3+
炎症細胞浸潤	2+
腺管過形成性変化	2+
腺管拡張	2+

図36
浮腫性変化が著しく、絨毛肥厚を呈する内視鏡像に対応する病理像。過形成をきたした腺窩上皮が拡張、蛇行しながら増殖する所見がみられる。小嚢胞状に拡張し粘液を容れた腺窩もみられる。間質には高度の浮腫と炎症細胞浸潤を認める。

空腸・回腸

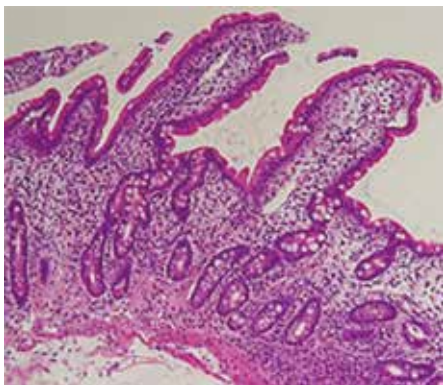

間質浮腫	＋
炎症細胞浸潤	＋
腺管過形成性変化	－
腺管拡張	－

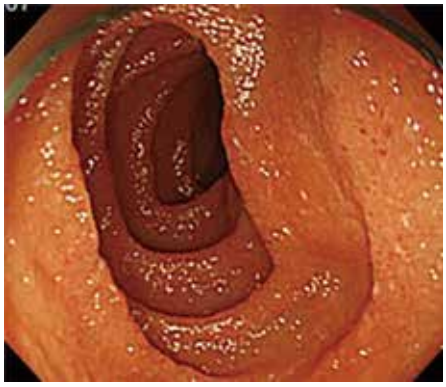

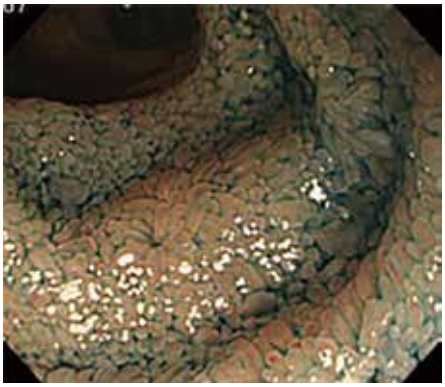

図37
散布性白斑の病理像。絨毛の浮腫状の変化とリンパ管の軽度拡張を認める。

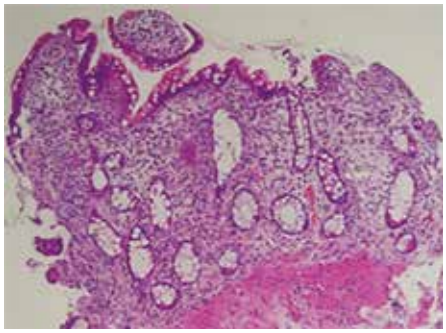

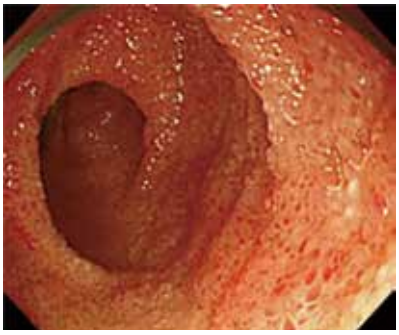

間質浮腫	＋
炎症細胞浸潤	＋
腺管過形成性変化	－
腺管拡張	＋

図38
絨毛のいくら状変化の病理像。絨毛の強い浮腫状変化、腫大、充血を認める。

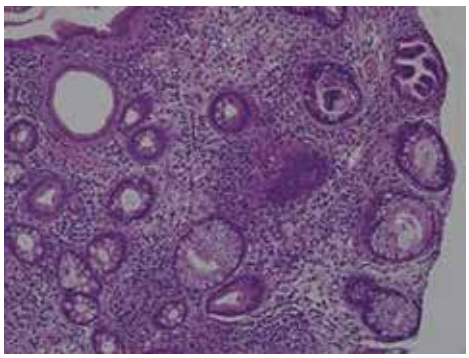

間質浮腫	2+
炎症細胞浸潤	2+
腺管過形成性変化	2+
腺管拡張	2+

図39

小型ポリープ様変化の病理像。拡張腺管、再生性の大小不同や不規則分岐を示す腺管がみられ、間質は浮腫状で、好酸球、リンパ球、形質細胞の浸潤を中等度に伴っている。

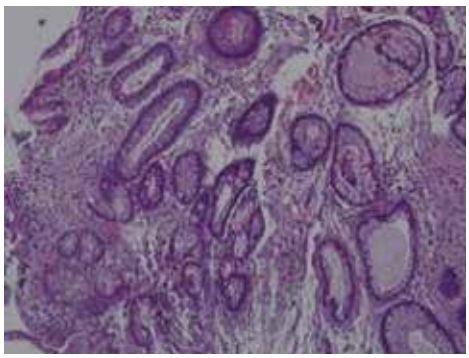

間質浮腫	3+
炎症細胞浸潤	+
腺管過形成性変化	2+
腺管拡張	2+

図40

襞壁肥厚所見の病理像。基本的に絨毛構造は消失しており、浮腫炎症性間質を背景に鋸歯状変化や分岐、拡張を示す陰窩が認められる。炎症性ポリープ様でもあるが、非腫瘍性ポリープの範疇である。

8 症例画像選択基準と画像解説のポイント（症例の選択基準と画像解説文の表記法など）

本アトラスは、倫理委員会の承認後、全35施設の症例画像を集積し、内視鏡専門医による画像検討によって、掲載する画像を選択した。画像選択の基準は、確診に至り、かつ本症の治療による効果を比較できる症例を優先することとした。

画像解説文は、年齢、性、各種検査結果、提示画像、治療内容と臨床経過という順で提示してある。画像の提示順は、本症の内視鏡画像の特徴と、治療に対する反応に伴う変化を確認できるように配置した。

1）初回発作例

(1)内視鏡的寛解例

症例 1　**主要所見すべてそろい、ステロイドへの著明な反応を示し、ステロイドフリー内視鏡的寛解を示した1例**

【患　　者】 56歳女性。主訴：下肢浮腫、味覚障害、脱毛、嘔気、手指色素沈着
【臨 床 所 見】 脱毛(+)、爪甲萎縮(+)、皮膚色素沈着(+)、味覚異常(+)、排便回数5回/日、浮腫程度 軽度
【初診時データ】 Alb 3.1mg/dL　CRP 0.23mg/dL　Hb 16.0g/dL
【内視鏡画像1】

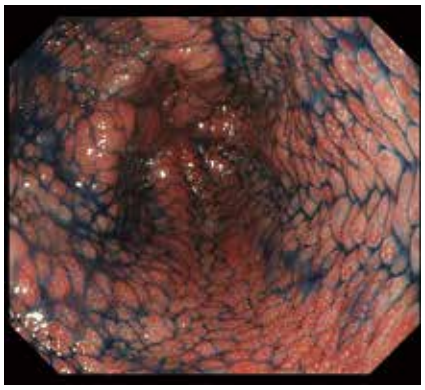

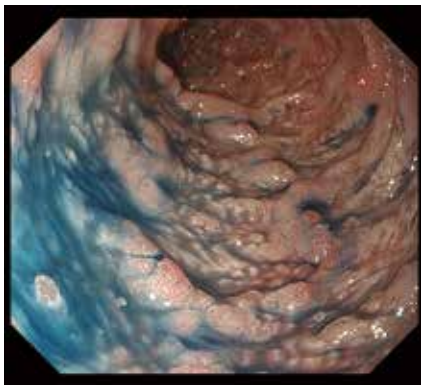
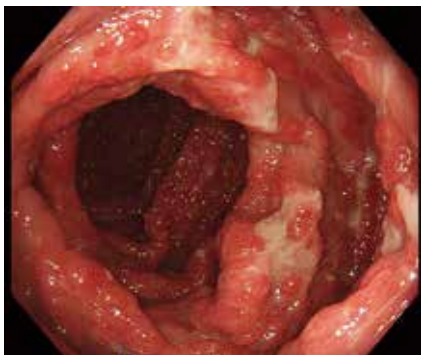

a)	b)
c)	d)
e)	f)

a)b) 胃：密集型、小型。性状：浮腫、充血、介在粘膜は浮腫状で境界不鮮明
c)d) 十二指腸：密集型、小型。性状：粘膜は粗ぞう、浮腫状で境界不鮮明
e)f) 大腸：密集型、中型。性状：浮腫、充血、白色調粘液付着

【治　　療】 初期治療PSL40mg 2週間　PSL臨床的反応1週間　臨床的寛解8週間　維持量0mg
臨床経過：初回発作型

【内視鏡画像2】 診断後9ヵ月、寛解維持中の上下部消化管内視鏡検査

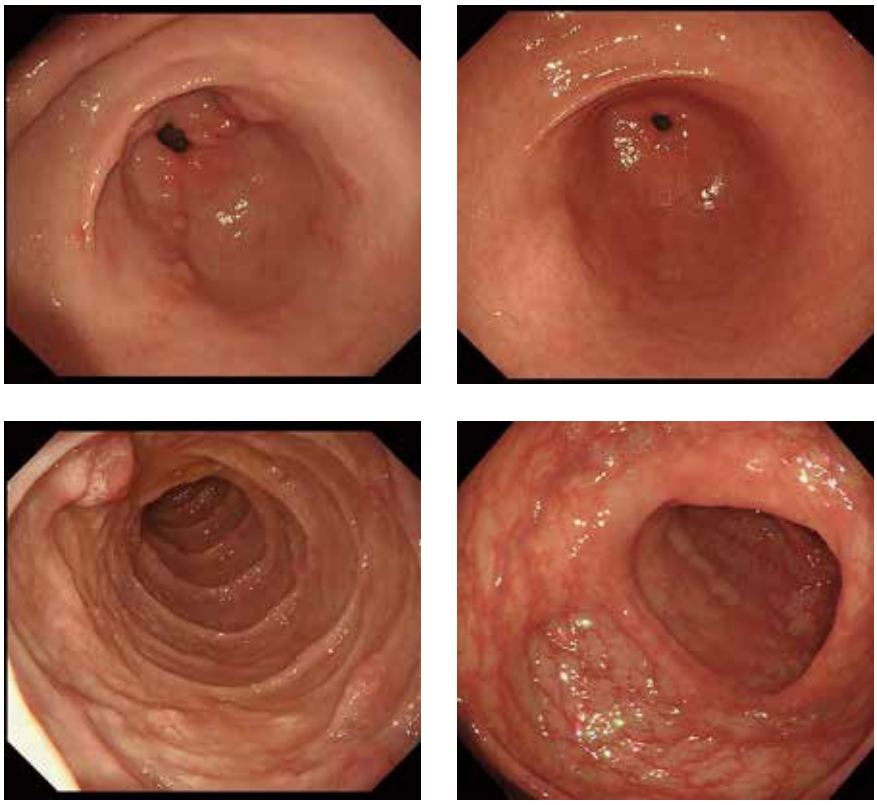

g)　h)
i)　j)

g）胃（診断後9ヵ月）　h）胃（診断後4年）
i）十二指腸（診断後9ヵ月）　j）大腸（診断後11ヵ月）
散在型。いずれの部位も炎症粘膜は消失し、小さなポリープが散在する程度まで改善している。

症例 2　主要所見すべてそろい、ステロイドへの著明な反応を示し、ステロイドフリー内視鏡的寛解を示した1例

【患　　者】 70歳男性。主訴：食思不振、味覚障害、下痢
【臨 床 所 見】 脱毛（＋）、爪甲萎縮（＋）、皮膚色素沈着（＋）、味覚異常（＋）、排便回数8回/日
【初診時データ】 Alb 3.2mg/dL　CRP 7.4mg/dL　Hb 15.8g/dL
蛋白漏出シンチ：回盲部、結腸脾弯曲部に集積
糞便中αアンチトリプシンクリアランス　88.9mL/日（正常値 13mL/日未満）
【内視鏡画像1】

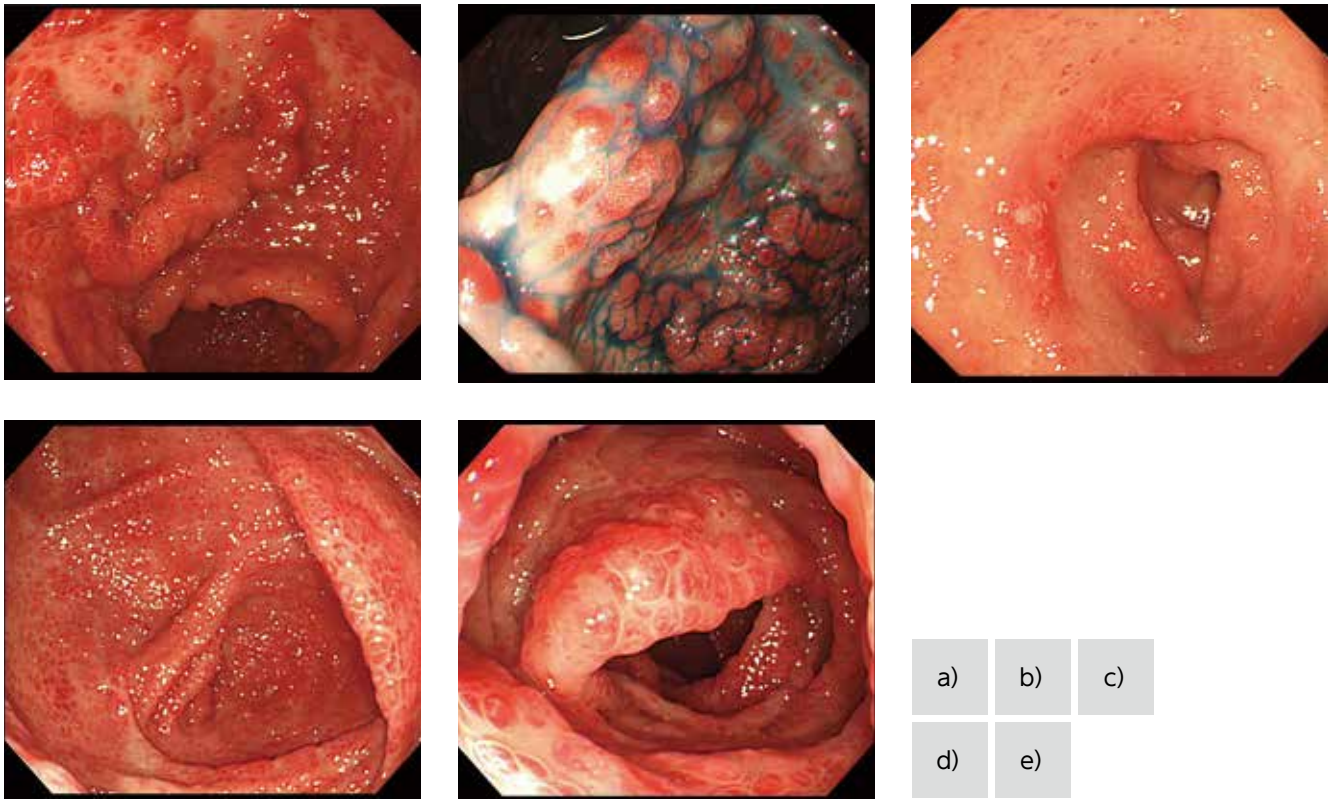

a）b）胃：密集型、小型。性状：浮腫、充血、白色調粘液付着
c）十二指腸：皺壁腫大型。性状：絨毛が目立たない浮腫状粘膜で、隆起より発赤が目立つ。
d）e）大腸：密集型、小型～中型。性状：浮腫、充血

【治　　療】 初期治療PSL40mg 2週間　PSL臨床的反応1週間　臨床的寛解3週間　維持量0mg
臨床経過：初回発作型

【内視鏡画像2】 診断1年後（上部消化管内視鏡：EGD）、3年後（下部消化管内視鏡：CS）、寛解維持中の上下部消化管内視鏡検査施行

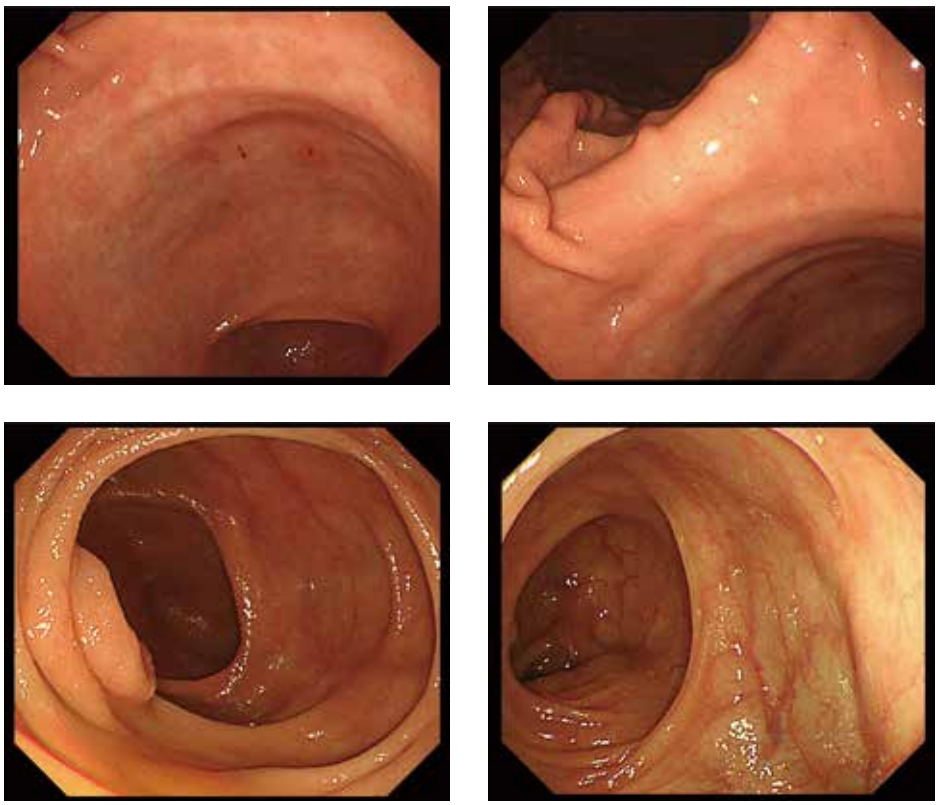

f)	g)
h)	i)

f）g）胃　h）i）大腸
いずれも、内視鏡所見は寛解に至っている。

症例 3　主要所見すべてそろい、ステロイドへの著明な反応を示し、ステロイドフリー内視鏡的寛解を示した1例

【患　　者】 44歳女性。主訴：心窩部痛出現、下痢、味覚障害、脱毛、皮膚所見出現
【臨 床 所 見】 脱毛(+)、爪甲萎縮(+)、皮膚色素沈着(+)、味覚異常(+)、排便回数10回/日、浮腫程度 軽度
【初診時データ】 Alb 2.4mg/dL　CRP 0.06mg/dL　Hb 14.2g/dL
【内視鏡画像1】

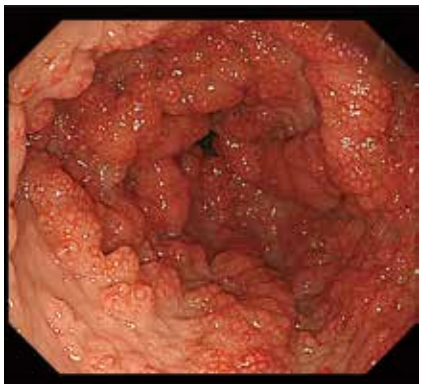
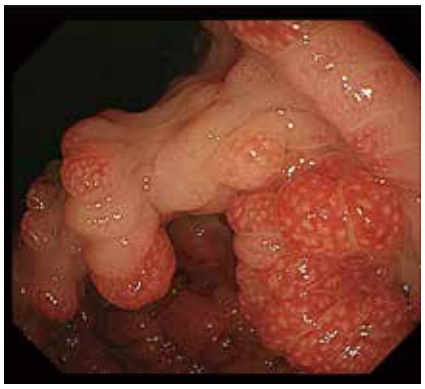
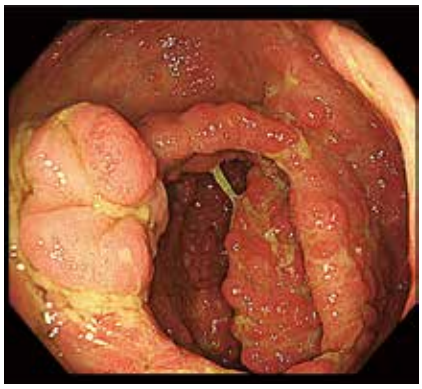

a)　b)
c)　d)

a)b) 胃：類密集型、大型。性状：浮腫、充血
c)d) 大腸：類密集型、小～中型。性状：浮腫、充血、びらん

【治　　療】 初期治療PSL30mg 4週間　PSL臨床的反応4週間　臨床的寛解24週間　維持量0mg
臨床経過：初回発作型
【内視鏡画像2】 診断1年後、上部消化管内視鏡検査

胃前庭部のポリープおよび炎症所見は軽快している。

症例 4　主要所見すべてそろい、ステロイドへの著明な反応を示し、ステロイドフリー内視鏡的寛解を示した1例

【患　　者】 61歳。主訴：下痢、腹痛、血便
【臨 床 所 見】 脱毛（＋）、爪甲萎縮（＋）、皮膚色素沈着（＋）、味覚異常（＋）、排便回数15回/日
【初診時データ】 TP 5.8mg/dL　Alb 3.4mg/dL　CRP 1.83mg/dL　Hb 14.6g/dL
【治　　療】 初期治療PSL40mg 1週間　PSL臨床的反応1週間　PSL内視鏡的反応0.5ヵ月
PSL内視鏡的寛解20ヵ月　PSL維持量0mg
【内視鏡画像1】 治療前内視鏡

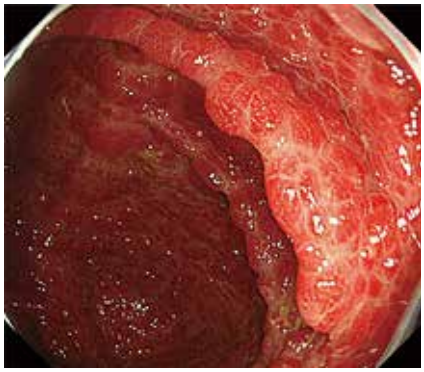

a)　b)　c)
d)　e)

a）胃前庭部：密集型、小型。性状：発赤　b）胃噴門部：ポリープは明らかではないが、粘膜は浮腫状
c）十二指腸球部：散在型、小型
d）回盲部：密集型、小型　e）上行結腸：密集型、小型

【内視鏡画像2】 診断1年後、上下部消化管内視鏡

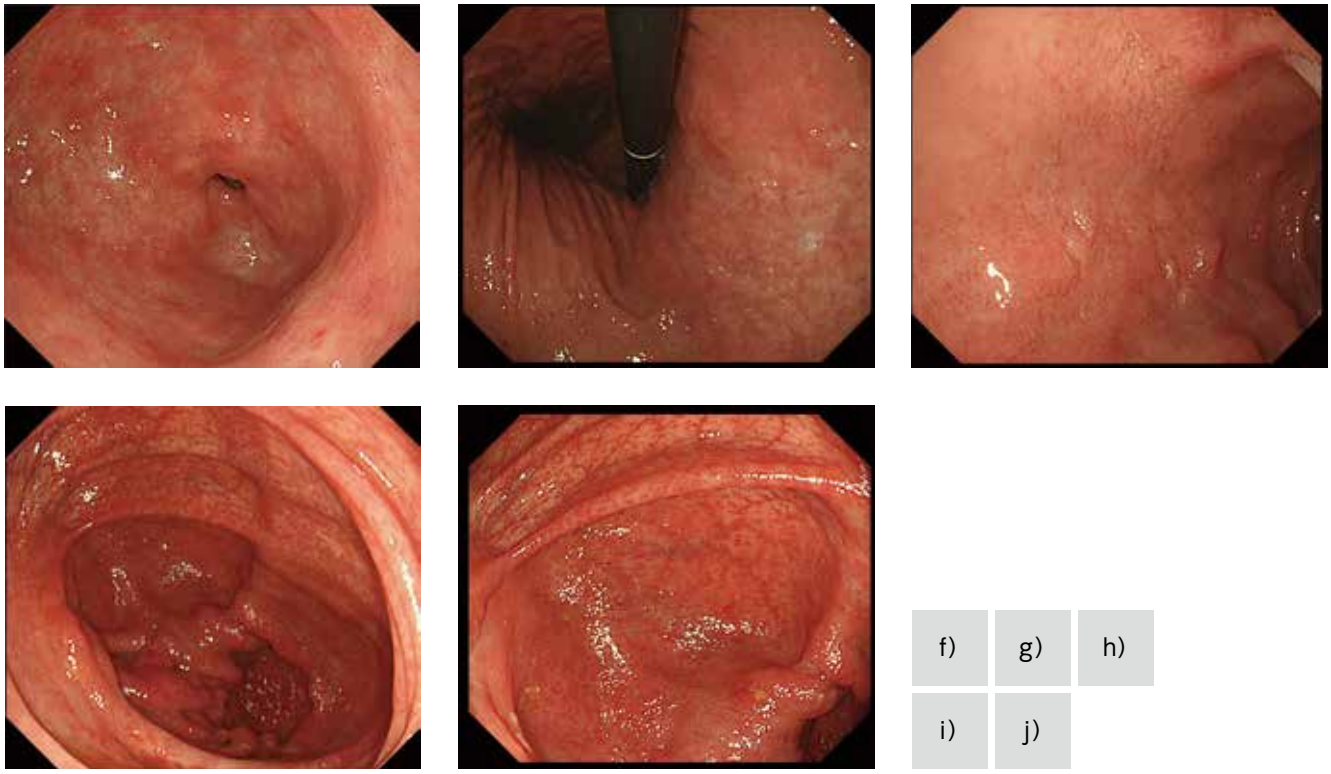

f）胃前庭部 g）胃体部 h）十二指腸球部 i）回盲部 j）上行結腸
いずれもポリープの消退がみられる。

症例 5　主要所見ほぼそろい、ステロイドへの著明な反応を示し、ステロイドフリー内視鏡的寛解を示した1例

【患　　者】 69歳男性。主訴：味覚障害、下痢
【臨 床 所 見】 脱毛（＋）、爪甲萎縮（＋）、皮膚色素沈着（－）、味覚異常（＋）、排便回数5回/日、浮腫程度 軽度
【初診時データ】 Alb 3.4mg/dL　CRP 0.79mg/dL　Hb 12.3g/dL
【皮膚所見写真および内視鏡画像1】

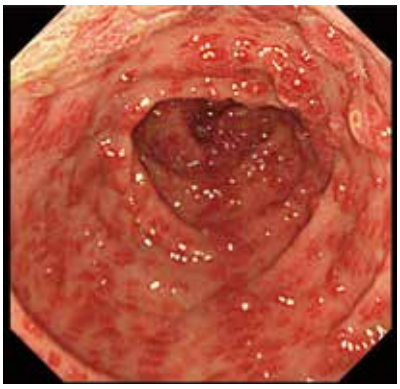

a)　b)
c)　d)

a）頭髪：脱毛　b）手指：爪甲萎縮
c）胃：密集型、中型。性状：発赤・充血、介在粘膜：浮腫状
d）大腸：類密集型、中型。性状：発赤

【治　　療】 初期治療PSL40mg 1週間　PSL臨床的反応1週間　臨床的寛解1週間　維持量0mg
臨床経過：初回発作型

【皮膚所見写真および内視鏡画像2】 治療後写真

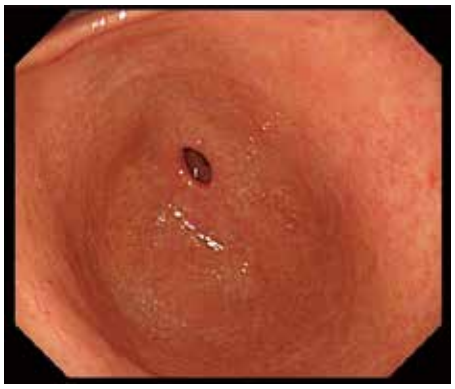

e)	f)
g)	h)

e）頭髪　f）手指
g）胃　　h）下行結腸

(2) 臨床的寛解例

症例 6　皮膚所見に乏しかったが、ステロイドへの著明な反応を示し、臨床的寛解しPSL1mgで維持した1例

【患　　者】 76歳男性。主訴：爪甲萎縮、味覚嗅覚異常、体重減少（−5kg/年）
【臨 床 所 見】 脱毛（−）、爪甲萎縮（+）、皮膚色素沈着（−）、排便回数10回/日
【初診時データ】 Alb 4.0mg/dL　CRP 0.58mg/dL　Hb 14.6g/dL
【内視鏡画像】

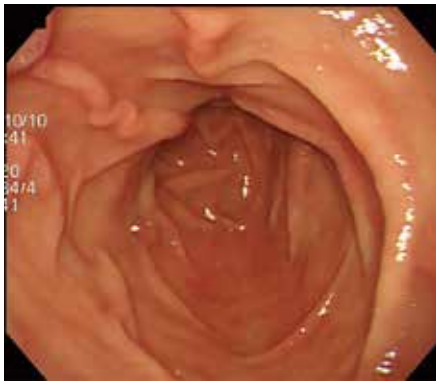
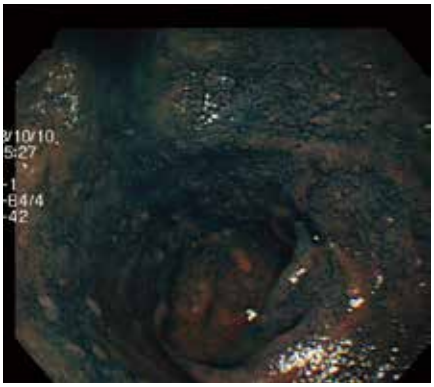

a) b) c) d)

a）b）胃：類密集型、中型。性状：浮腫状
c）d）十二指腸：散在型、小型。

【治　　療】 初期治療PSL30mg 2週間　PSL臨床的反応8週間　臨床的寛解12週間　維持量5mg
臨床経過：初回発作型

症例 7　皮膚所見に乏しかったが、ステロイドへの著明な反応を示し、臨床的寛解しPSL1mgで維持した1例

【患　　者】 55歳男性。主訴：爪甲萎縮、下痢
【臨 床 所 見】 脱毛(−)、爪甲萎縮(+)、皮膚色素沈着(−)、排便回数10回/日、浮腫程度 軽度
【初診時データ】 Alb 1.8mg/dL　CRP 0.11mg/dL　Hb 12.0g/dL
【内視鏡画像】

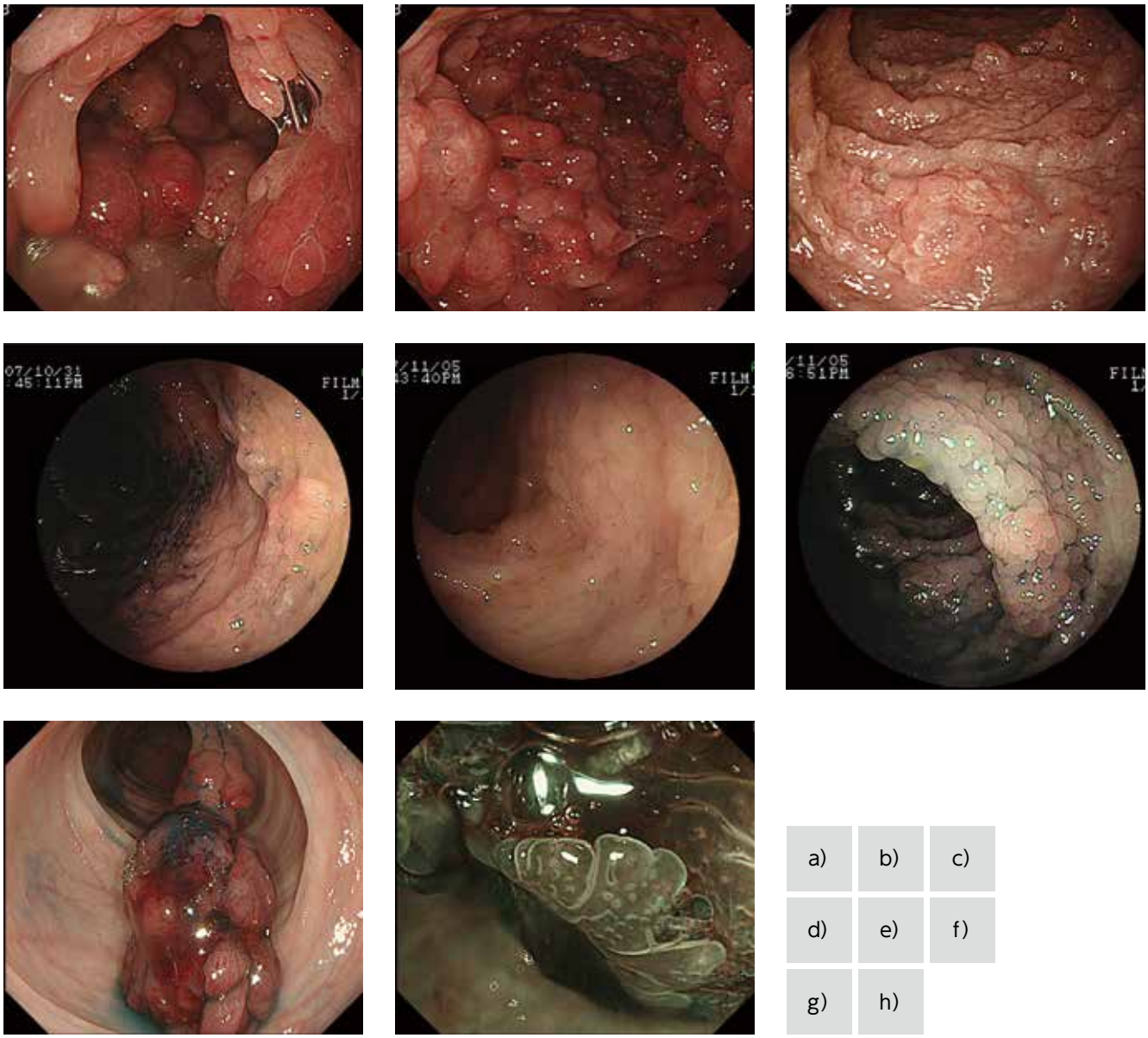

a)b) 胃：密集型、中型。性状：浮腫状、白色調粘液付着
c) 十二指腸：密集型、小型。性状：浮腫
d) 空腸：皺壁腫大型
e)f) 回腸：皺壁腫大型。絨毛の腫大を認める
g)h) 大腸：散在型、大型。性状：浮腫・出血

【治　　療】 初期治療PSL50mg 2週間　PSL臨床的反応2週間　臨床的寛解12週間　維持量5mg
臨床経過：初回発作型

症例 8　主要所見すべてそろい、ステロイドへの著明な反応を示し、臨床的寛解しPSL5mgで維持した1例

【患　　者】 72歳男性。主訴：下痢
【臨 床 所 見】 脱毛（+）、爪甲萎縮（+）、皮膚色素沈着（+）、排便回数10回/日
【初診時データ】 Alb 2.9mg/dL　CRP 0.55mg/dL　Hb 14.3g/dL
【皮膚所見写真および内視鏡画像】

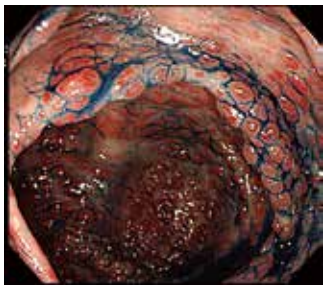

a）頭皮脱毛
b）手の爪甲萎縮および皮膚色素沈着
c）足の爪甲萎縮
d）e）胃：密集型、小型。性状：浮腫・発赤
f）十二指腸：皺壁腫大型
g）h）空腸：皺壁腫大型
i）j）大腸：類密集型、小型。性状：浮腫、出血

a)	b)	c)	
d)	e)	f)	
g)	h)	i)	j)

【治　　療】 初期治療PSL50mg 1週間未満　PSL臨床的反応1週間　臨床的寛解4週間　維持量5mg
臨床経過：初回発作型

症例 9　主要所見すべてそろい、ステロイドへの著明な反応を示し、PSL1mgで寛解した1例

【患　　者】 56歳男性。主訴：感冒症状後、約1ヵ月して下痢、味覚異常、脱毛出現
【臨 床 所 見】 脱毛（＋）、爪甲萎縮（＋）、皮膚色素沈着（＋）、味覚異常（＋）、排便回数7回/日
【初診時データ】 Alb 3.3mg/dL CRP 0.13mg/dL　Hb 14.0g/dL
糞便中α1アンチトリプシンクリアランス　2mL/日
【内視鏡画像】

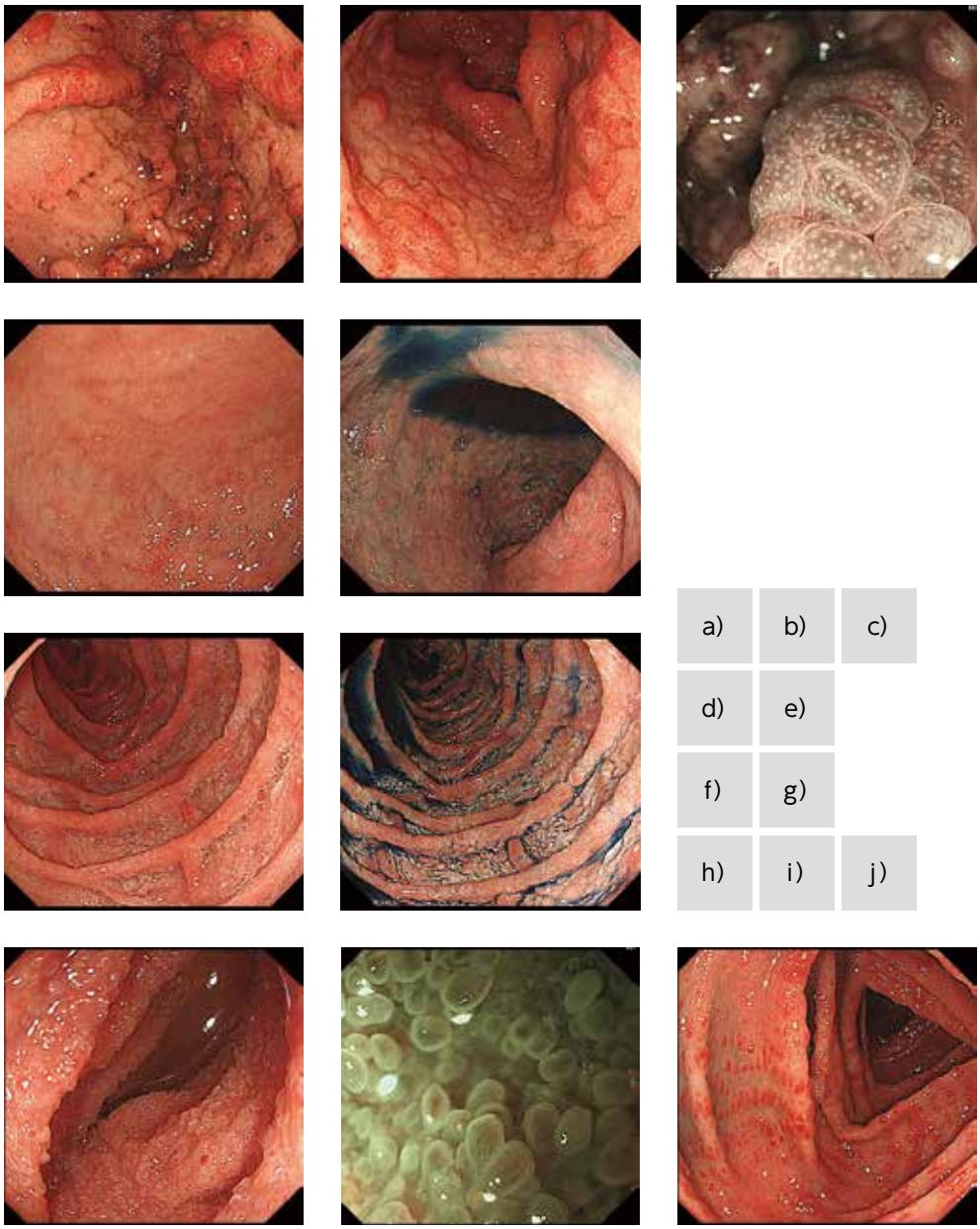

a）b）c）胃：密集型、小型。性状：浮腫、出血
d）e）f）g）十二指腸：皺壁腫大型
h）i）回腸：絨毛のびまん性腫大を認める。
j）大腸：類密集型、小型。性状：発赤、浮腫

【治　　療】 初期治療PSL30mg 2週間　PSL臨床的反応2週間　臨床的寛解8週間　維持量1mg
臨床経過：初回発作型

症例10 主要所見ほぼそろい、ステロイドへの著明な反応を示し、臨床的寛解しPSL freeで維持した1例

【患　　者】 58歳女性。主訴：脱毛、皮膚色素沈着
【臨 床 所 見】 脱毛(+)、爪甲萎縮(+)、皮膚色素沈着(+)、味覚異常(+)、排便回数5回/日、浮腫程度 軽度
【初診時データ】 Alb 3.2mg/dL　CRP 0.49mg/dL　Hb 15.2g/dL
【内視鏡画像】

a) b)

a)b) 胃：類密集型、中型。性状：発赤・充血、介在粘膜：浮腫状

【治　　療】 初期治療PSL40mg 3週間　PSL内視鏡的反応3ヵ月　臨床的寛解10ヵ月　維持量0mg
臨床経過：初回発作型

症例11 皮膚所見に乏しいが、ステロイドへの著明な反応を示し、臨床的寛解しPSL freeで維持した1例

【患　　者】 56歳男性。主訴：腹痛、嘔吐
【臨 床 所 見】 脱毛(−)、爪甲萎縮(+)、皮膚色素沈着(−)、味覚異常(−)、浮腫程度 軽度
【初診時データ】 Alb 4.1mg/dL　CRP 0.03mg/dL　Hb 13.6g/dL
【内視鏡画像】

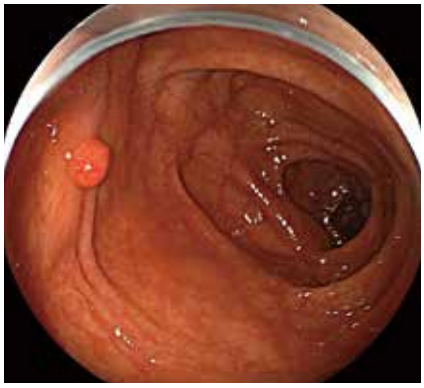

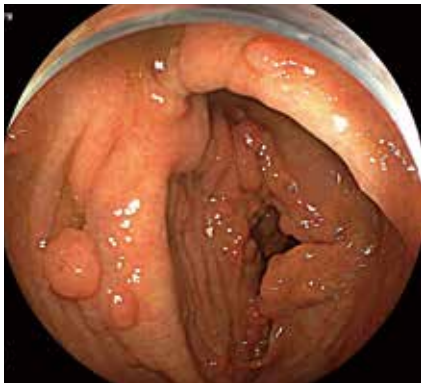

a)b)c) 大腸：散在型、中型。性状：発赤

a) b) c)

【治　　療】 初期治療PSL30mg 1週間　PSL臨床的反応8週間　臨床的寛解12週間　維持量0mg
臨床経過：初回発作型

症例12 主要所見すべてそろい、ステロイドへの著明な反応を示し、臨床的寛解しPSL freeで維持した1例

【患　　者】 55歳男性。主訴：下痢、脱毛、爪の異常
【臨 床 所 見】 脱毛(+)、爪甲萎縮(+)、皮膚色素沈着(+)、味覚異常(+)、浮腫程度 軽度
【初診時データ】 Alb 2.7mg/dL　CRP 0.01mg/dL　Hb 7.5g/dL
【内視鏡画像】

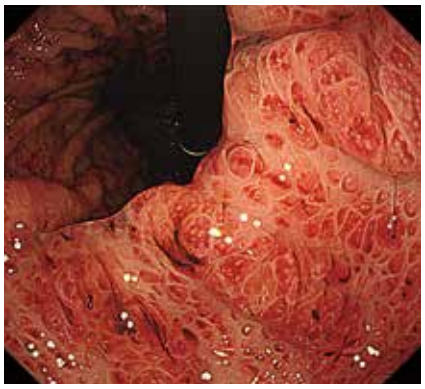
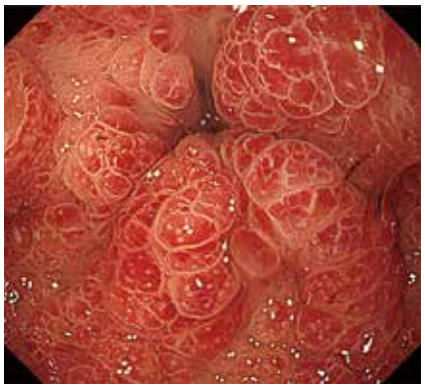

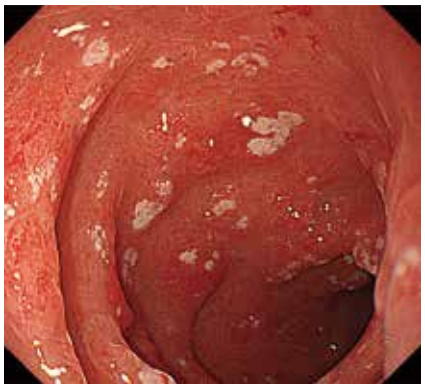
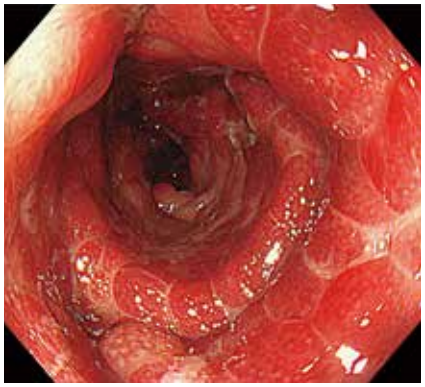

a)　b)
c)　d)
e)

a)b) 胃：密集型、大型。性状：強い浮腫、充血、出血、白色調粘液付着
c)d) 十二指腸：散在型、小型。性状：多発びらん、発赤、絨毛の浮腫
e) 大腸：肥厚型。性状：充血

【治　　療】 初期治療PSL30mg 4週間　PSL臨床的反応1週間　臨床的寛解8週間　維持量0mg
臨床経過：初回発作型

症例13 検診受診後、急激な下痢、味覚症状、脱毛で発症し、ステロイドへの著明な反応を示し、臨床的寛解しPSL freeで維持した1例

【患　　者】 70歳男性。

【発症前経過1】 健康への著しい強迫観念あり、人間ドックを受診し、上部消化管造影検査を受検

a)　b)

c)

a）胃全景　b）胃穹窿部：異常所見なし
c）胃前庭部（粘膜が小顆粒状）、体部（バリウムの付着むらあり）。明らかなポリープ所見なし。

【発症前経過2】 造影検査の2日後より下痢、味覚障害が出現。便通異常を主訴に前医を受診

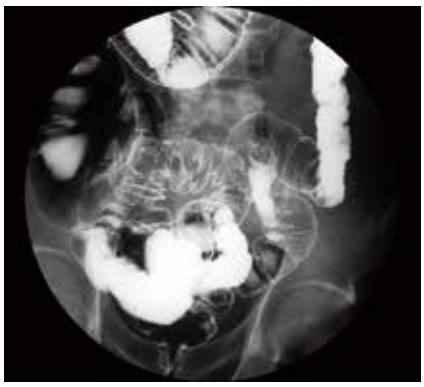

d)　e)

d）e）注腸造影：小ポリープが散在するのみ。

その後、脱毛と体重減少が出現してきたため、紹介受診となる。

【臨 床 所 見】 脱毛(+)、爪甲萎縮(+)、皮膚色素沈着(−)、味覚異常(+)、排便回数6回/日、浮腫程度 軽度

【初診時データ】 Alb 3.0mg/dL CRP 0.10mg/dL Hb 12.4g/dL

【内視鏡画像】

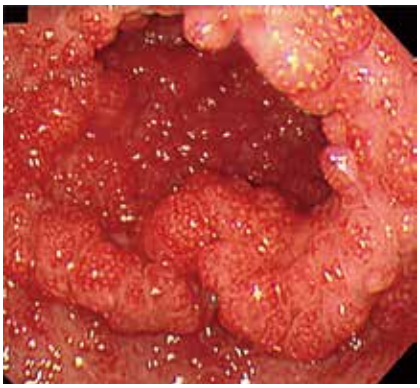
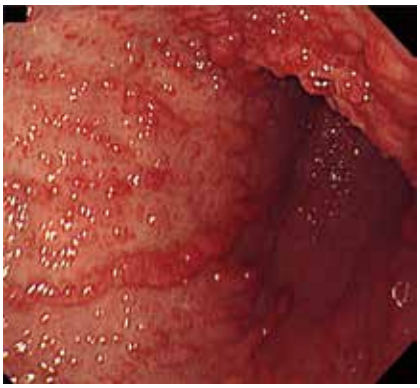
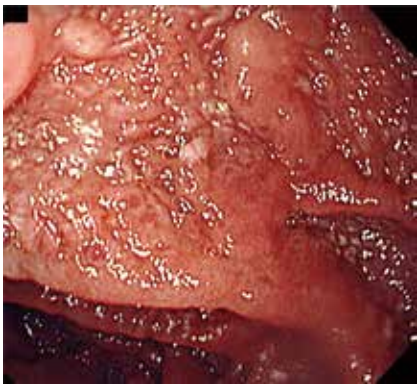
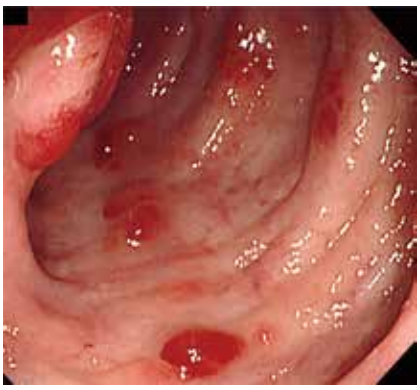
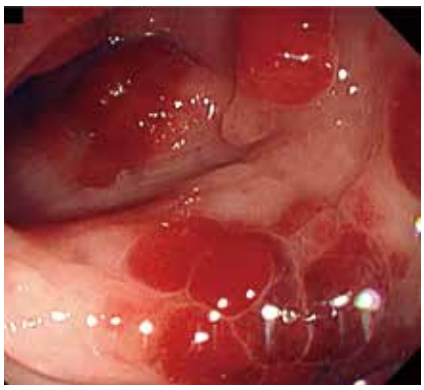

f)g) 胃：密集型、小型。性状：浮腫、充血
h) 十二指腸：皺壁腫大型
i)j)k) 大腸：散在型、中型。性状：浮腫、充血

f)	g)	h)
i)	j)	k)

【治 療】 初期治療PSL20mg 4週間 PSL臨床的反応4週間 維持量0mg
PSL20mgから投与開始し、3〜4週間隔で20→15mgと漸減。
下痢や味覚障害は改善し、体重も増加したが、15mg服用中に不眠と脱力感(倦怠感)が出現し、自己判断で15→5mgに減量して服用。主治医の判断でそのまま中止となった。
臨床経過：初回発作型

症例14 主要所見ほぼそろい、ステロイドへの著明な反応を示し、臨床的寛解しPSL freeで維持した1例

【患　　者】 66歳男性。主訴：脱毛、手足の色素沈着
【臨 床 所 見】 脱毛（＋）、爪甲萎縮（－）、皮膚色素沈着（＋）、味覚異常（＋）、排便回数4回/日、浮腫程度 軽度
【初診時データ】 Alb 2.9mg/dL　CRP 0.28mg/dL　Hb 14.4g/dL
【内視鏡画像】

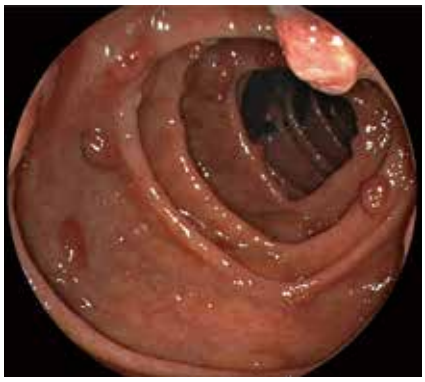

a)　b)
c)　d)

a）胃：密集型、大型。性状：浮腫、充血
b）c）小腸：散在型、中型。有茎性ポリープも確認された。
d）大腸：密集型、大型。性状：浮腫、充血

【治　　療】 初期治療PSL30mg 4週間　PSL臨床的反応2週間　臨床的寛解8週間　維持量0mg
臨床経過：初回発作型

症例15　主要所見ほぼそろい、ステロイドへの著明な反応を示し、臨床的寛解した1例

【患　　者】 52歳男性。主訴：味覚低下、舌痛、下腹部痛、下痢、体重減少、脱毛、爪の痛み
【臨 床 所 見】 脱毛（＋）、爪甲萎縮（－）、皮膚色素沈着（＋）、味覚異常（＋）、排便回数16回/日、浮腫程度 軽度
【初診時データ】 Alb 2.7mg/dL　CRP 0.9mg/dL　蛋白漏出シンチで結腸全体に著明な集積あり
糞便中α1アンチトリプシンクリアランス：229mL/日
【内視鏡画像】

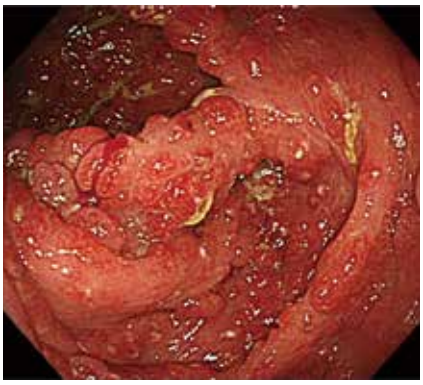

a)　b)

a）胃：密集型、小型。性状：浮腫
体部では遠位になるに従い襞の発赤・浮腫が顕著になる。襞間は正常なpitが観察される。胃角部・前庭部が最も病変が顕著で、粘膜がびまん性浮腫性に腫大している。
b）大腸：散在型、中型。性状：発赤
全大腸に発赤したイクラ状の炎症性ポリポーシスあり。特に盲腸、上行結腸、横行結腸、下行結腸は多数あり。ポリープは縦列する傾向にあり、縦列間に萎縮した褪色調粘膜が介在する。直腸は萎縮粘膜の範囲が広い。

【治　　療】 初期治療PSL40mg 3週間
臨床経過：初回発作型

(3) 内視鏡的非寛解例

症例16　ステロイドで臨床的反応を示したが、内視鏡的に反応しなかった１例

【患　　者】 77歳男性。主訴：味覚障害、下痢
【臨 床 所 見】 脱毛(−)、爪甲萎縮(+)、皮膚色素沈着(−)、排便回数4〜6回/日、浮腫程度 軽度
【初診時データ】 Alb 4.4mg/dL　CRP 0.24mg/dL　Hb 13.1g/dL
【内視鏡画像１】

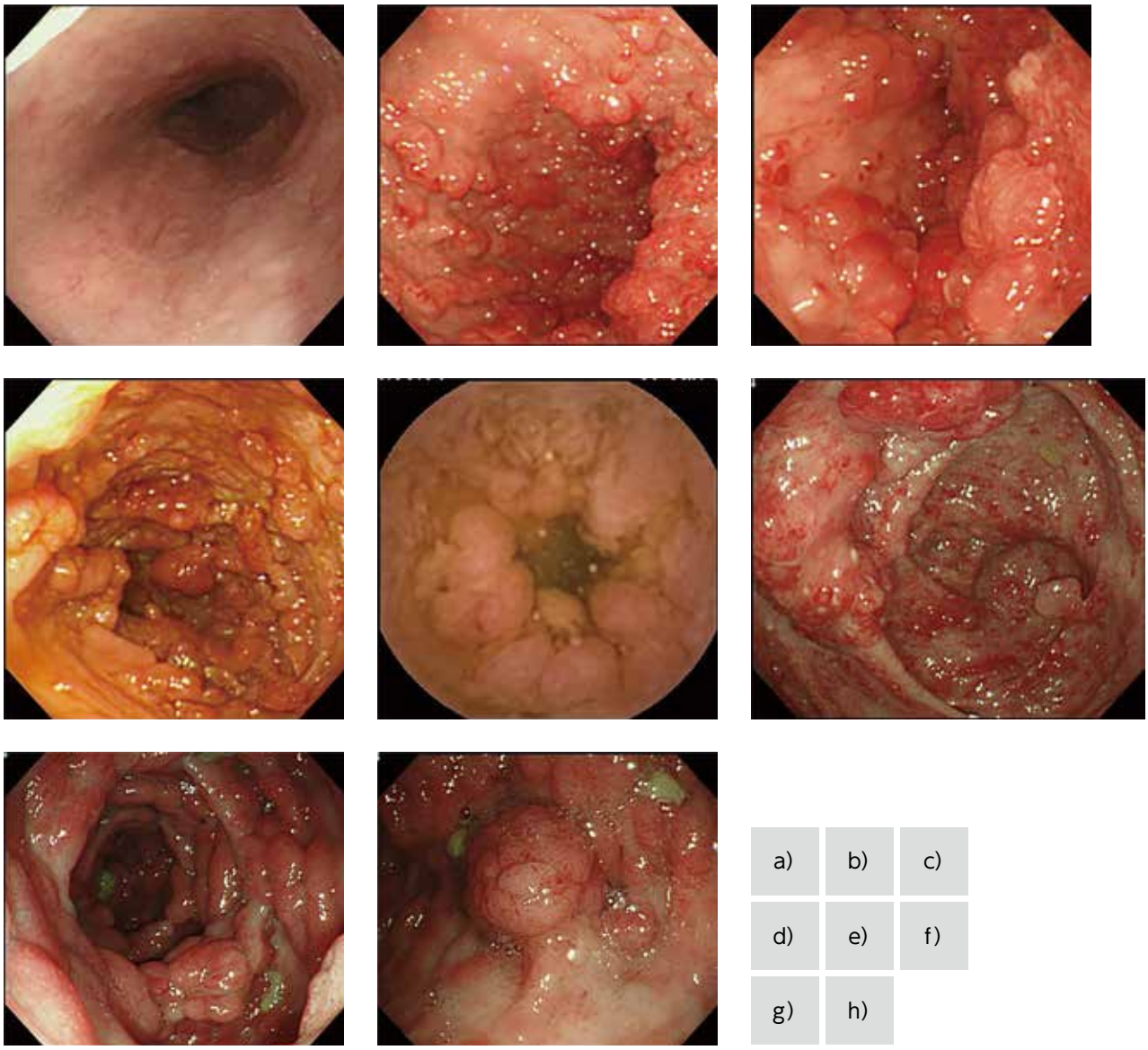

a）食道：正常
b)c）胃：密集型、中型。充血と浮腫を伴い、介在粘膜も浮腫状で境界不鮮明。
d）十二指腸：密集型、中型
e）小腸：散在型、小型
f)g)h）大腸：類密集型、中〜大型。介在粘膜も発赤、浮腫状

【治　　療】 初期治療PSL50mg 2週間　PSL臨床的反応2週間　維持量0mg
【内視鏡画像2】 診断5年後に上下部消化管内視鏡検査施行

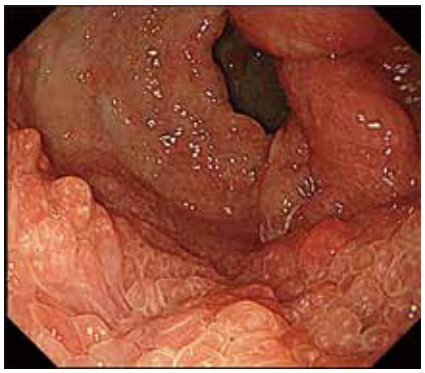

i)	j)
k)	l)

i）j）胃：形状：扁平～半球状、分布：密集型、中型
　　性状：初発時よりやや発赤調変化は軽減
k）十二指腸：形状：扁平～半球状、分布：密集型、小型
l）大腸：分布：散在性、介在粘膜：正常

症例17 PSLで臨床的寛解し、内視鏡的には胃、大腸は治療に反応したが十二指腸は増悪した奇異性反応を呈した1例

【患　　者】 64歳。主訴：味覚障害、食思不振、下痢、血便、脱毛、爪甲萎縮
【臨 床 所 見】 脱毛（＋）、爪甲萎縮（＋）、皮膚色素沈着（－）、味覚異常（＋）、排便回数3回/日
【初診時データ】 TP 5.9mg/dL　Alb 3.5mg/dL　CRP 0.68mg/dL　Hb 14.7g/dL
【内視鏡画像1】

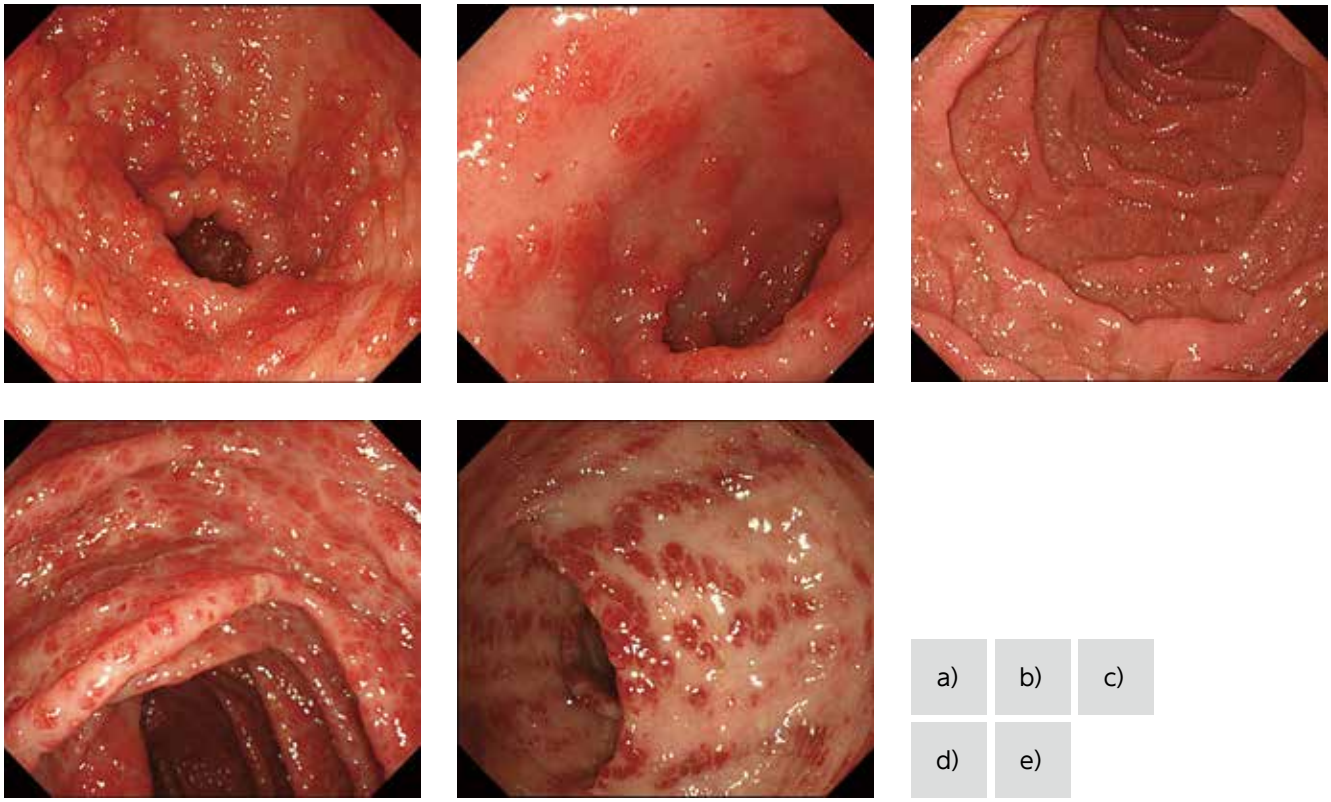

a）胃：散在型、小型　b）十二指腸球部：散在型、小型　c）十二指腸下行脚：皺壁腫大型
d）横行結腸：散在型、小型　e）直腸：類密集型、小型

【治　　療】 初期治療PSL30mg 4週間　PSL臨床的反応2週間　臨床的寛解4週間
PSL内視鏡的反応4ヵ月
内視鏡的寛解7ヵ月　維持量0mg

【内視鏡画像2】 治療1年後、上下部消化管内視鏡

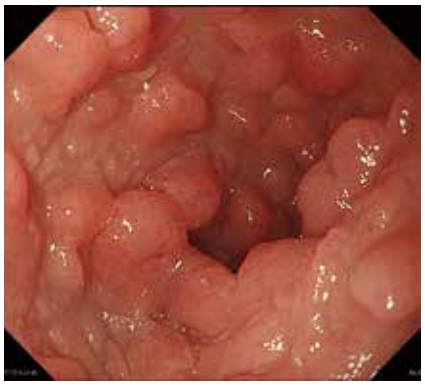
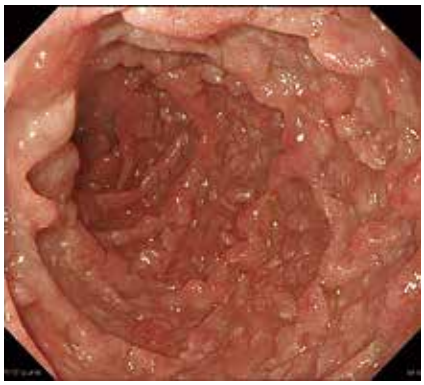

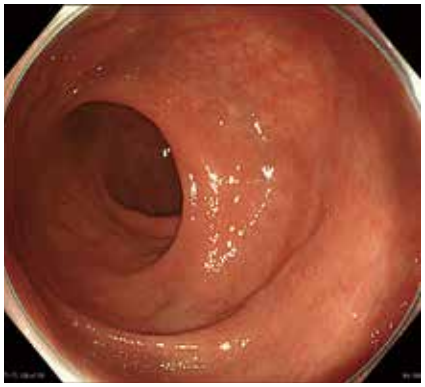

f) g) h)
i) j)

f）胃前庭部：粘膜の浮腫がみられるが、ポリープは著明に消退している。
g）十二指腸球部：ポリープの増大がみられる。
h）十二指腸下行脚：皺壁腫大の増悪、白色絨毛の出現が認められる。
i）横行結腸：発赤、浮腫は改善したが、小型のポリープの散在がわずかに認められる。
j）直腸：ポリープおよび介在粘膜浮腫の著明な改善がみられる。

症例18 主要所見すべてそろい、ステロイドへの著明な反応を呈したが僅かにポリープ残存した1例

【患　　者】 61歳男性。主訴：下痢
【臨 床 所 見】 脱毛（＋）、爪甲萎縮（＋）、皮膚色素沈着（－）、排便回数5～6回/日、浮腫程度 軽度
【初診時データ】 Alb 3.6mg/dL　CRP <0.10mg/dL　Hb 15.7g/dL
【内視鏡画像１】

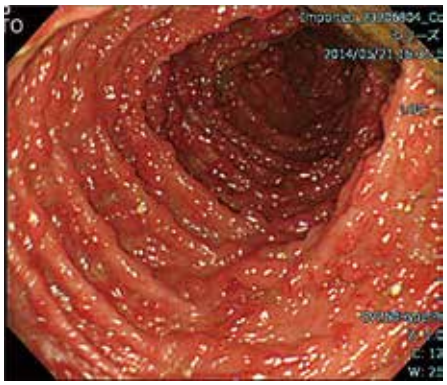

大腸：散在型、小型。発赤を伴い、介在粘膜は浮腫状。

【治　　療】 初期治療PSL30mg 4週間、PSL臨床的反応4週間、維持量0mg
【内視鏡画像２】 診断5年後、寛解維持中、上下部消化管内視鏡検査施行

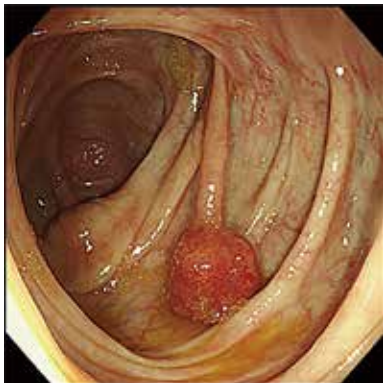
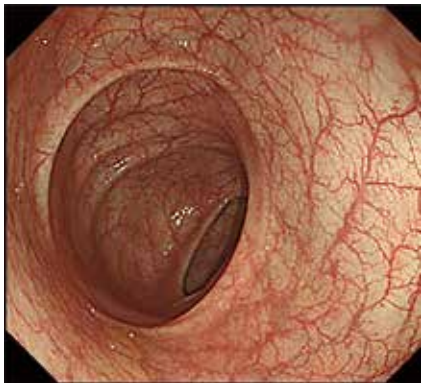

a)　b)　c)
d)　e)

a）b）胃：発赤、浮腫状、ポリープは消失
c）十二指腸：正常
d）e）大腸：散在型。大型、充血を伴う有茎性ポリープを認める

症例19 主要所見すべてそろい、ステロイドへの著明な反応を呈したが僅かにポリープ残存した1例

【患　　者】 74歳男性。主訴：味覚障害、下痢
【臨 床 所 見】 脱毛(+)、爪甲萎縮(+)、皮膚色素沈着(+)、排便回数15回/日、浮腫程度 軽度
【初診時データ】 Alb 3.4mg/dL　CRP 0.79mg/dL　Hb 12.3g/dL
【内視鏡画像1】

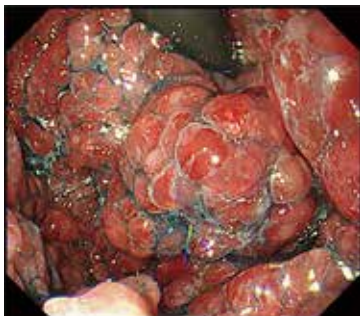
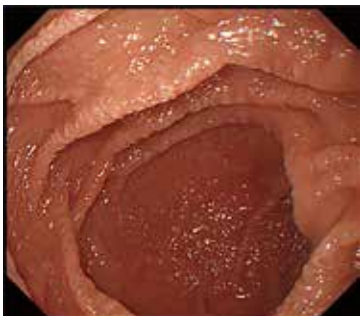

a)	b)	c)
d)	e)	f)
g)	h)	
i)	j)	

a）食道：正常
b）c）d）胃：密集型、中型。形状：半球状、性状：発赤・充血、介在粘膜：浮腫状
e）十二指腸：性状：浮腫状、顆粒状粘膜、明らかなポリープは認められない
f）g）空腸・回腸末端：散在型、小型。形状：亜有茎性
h）i）j）大腸：類密集型、中型。形状：扁平～半球状、性状：発赤、介在粘膜：発赤、びらん多発

【治　　療】 初期治療PSL40mg 1週間　PSL臨床的反応1週間　維持量0mg
臨床経過：初回発作型

【内視鏡画像2】 診断1年後（EGD）、3年後（CS）、寛解維持中の上下部消化管内視鏡検査施行

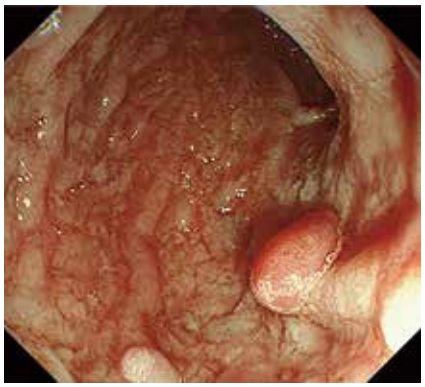

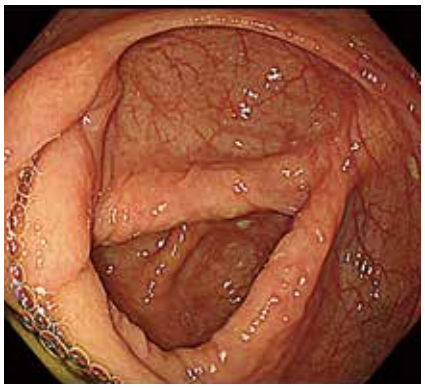

k) l) m)
n) o)

k）l）m）胃：ポリープはほとんど消退しているが、粘膜の発赤・浮腫は残存
n）o）大腸：ポリープは一部残存。発赤・びらんは消失した。

症例20 主要所見ほぼそろい、ステロイドへの著明な反応を呈したが僅かにポリープ残存した1例

【患　　者】 74歳女性。主訴：下痢
【臨 床 所 見】 脱毛(−)、爪甲萎縮(+)、皮膚色素沈着(+)、浮腫程度　高度
【初診時データ】 Alb 2.3mg/dL　CRP 0.05mg/dL　Hb 10.6g/dL
【内視鏡画像1】

a)	b)
c)	d)
e)	f)

a)b) 胃：密集型、中型。性状：浮腫状、白色調粘液付着
c)d) 十二指腸：類密集型、小型
e)f) 大腸：散在型、中型。性状：発赤

【治　　療】 初期治療PSL40mg 4週間　PSL臨床的反応7週間　臨床的寛解8週間　内視鏡的反応2ヵ月
内視鏡的寛解11ヵ月　維持量0mg
臨床経過：初回発作型

【内視鏡画像2】 診断11ヵ月後

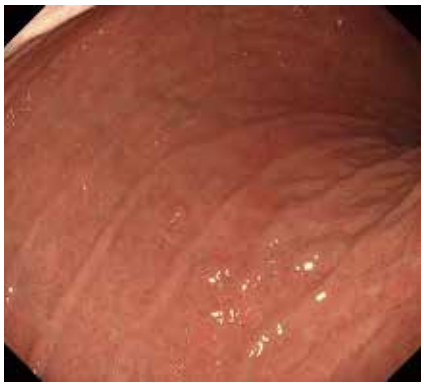

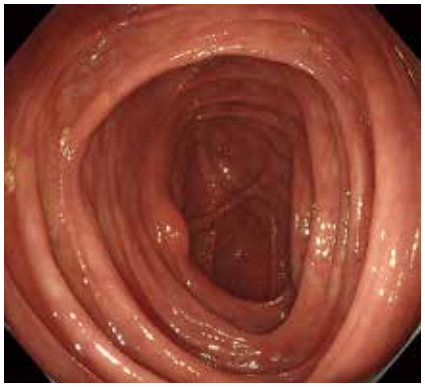

g) h) i)
j) k)

g)h）胃：ポリープはほとんど消退
i）十二指腸：内視鏡所見は消失
j)k）大腸：内視鏡所見は消失

症例21 主要所見ほぼそろい、ステロイドへの著明な反応を示したが僅かにポリープ残存した1例

【患　　者】 75歳男性。主訴：下痢
【臨 床 所 見】 脱毛(−)、爪甲萎縮(+)、皮膚色素沈着(−)、味覚異常(−)、排便回数12回/日、浮腫程度 高度
【初診時データ】 Alb 1.3mg/dL　CRP 0.22mg/dL　Hb 15.2g/dL
【内視鏡画像1】

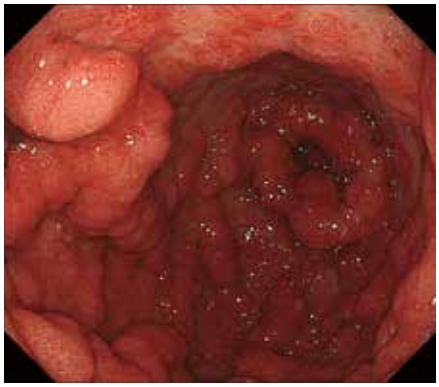

a)　b)

a）胃：密集型、大型。性状：浮腫、充血
b）十二指腸：散在型、小型

【治　　療】 初期治療PSL40mg 2週間　PSL臨床的反応2週間　臨床的寛解8週間　維持量0mg
臨床経過：初回発作型
【内視鏡画像2】 診断6ヵ月後、上部消化管内視鏡検査

胃前庭部。内視鏡所見の改善がみられる。

症例22 主要所見ほぼそろい、ステロイドで臨床的寛解が得られたが、内視鏡的改善に乏しかった1例

【患　　者】 81歳女性。主訴：味覚障害、下痢、脱毛
【臨 床 所 見】 脱毛（＋）、爪甲萎縮（＋）、皮膚色素沈着（－）、味覚異常（＋）、排便回数4回/日
【初診時データ】 Alb 2.8mg/dL　CRP 0.61mg/dL　Hb 13.7g/dL
【内視鏡画像1】

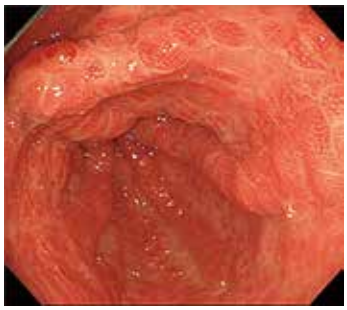
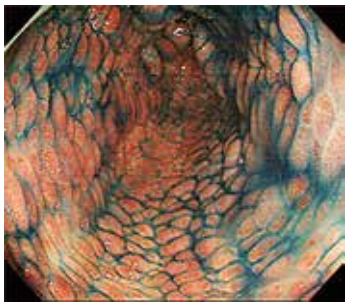

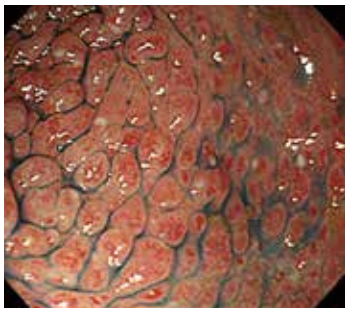

a)　b)
c)　d)

a）b）胃：密集型、中型。性状：浮腫、充血
c）空腸：皺壁腫大型
d）直腸：密集型、中型。性状：浮腫、充血

【治　　療】 初期治療PSL30mg 7週間　PSL臨床的反応7週間　臨床的寛解10週間　維持量0mg
臨床経過：初回発作型
【内視鏡画像2】 治療後上部消化管内視鏡

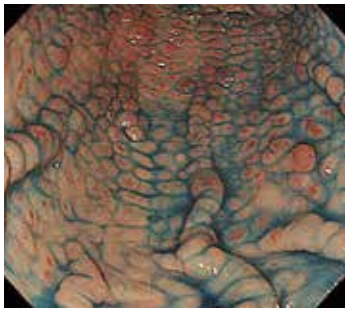

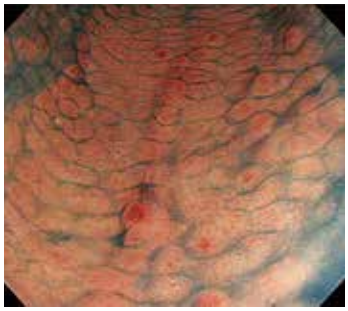

e)　f)
g)　h)

e）前庭部 通常観察　f）前庭部 色素散布像　PSL治療4週後
g）前庭部 通常観察　h）前庭部 色素散布像　PSL治療13週後
PSL20～30mg投与4週間後でポリープの平坦化、発赤の改善を認める。13週後の再評価ではさらに平坦化と発赤の改善を認めた。

症例23 主要所見すべてそろい、ステロイドへの著明な反応を示したが、ポリープ残存した一例

【患　　者】 64歳男性。主訴：腹痛、下痢、下血
【臨 床 所 見】 脱毛(+)、爪甲萎縮(+)、皮膚色素沈着(+)、味覚異常(−)、排便回数9回/日
【初診時データ】 Alb 3.8mg/dL　CRP 0.27mg/dL　Hb 17.9g/dL
【内視鏡画像1】

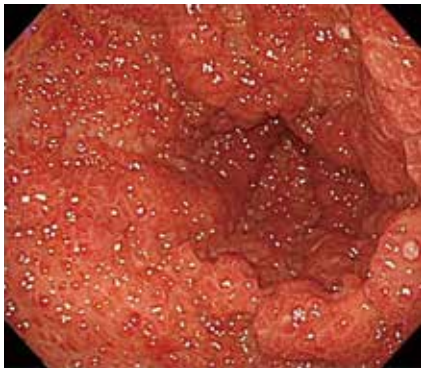
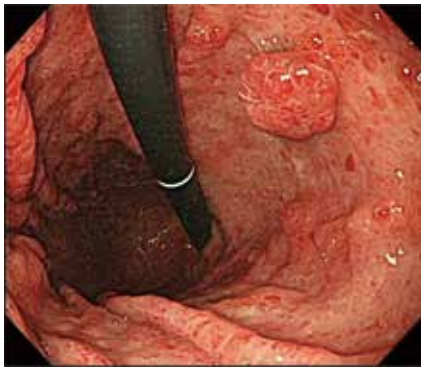
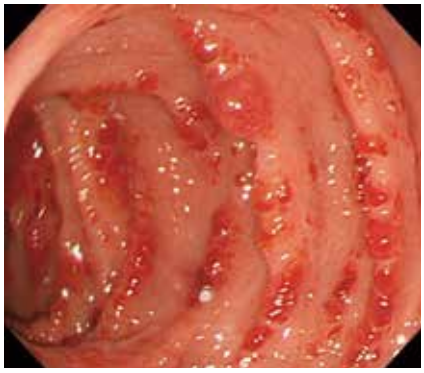

a)b) 胃：密集型、中型。性状：浮腫、充血
c) 大腸：類密集型、中型。性状：浮腫、充血

a) b) c)

【治　　療】 初期治療PSL30mg 4週間　PSL臨床的反応1週間　臨床的寛解3週間　維持量5mg
臨床経過：初回発作型
【内視鏡画像2】 治療後内視鏡

d)e) 胃：ポリープはほとんど消退し、炎症所見もほぼ軽快している。
f) 大腸：ポリープは消退し、炎症所見も軽快している。

d) e) f)

2）再燃寛解例

症例24　再燃寛解型を呈し、PSL2.5mgの維持を必要とするが、内視鏡的寛解を得ている1例

【患　　者】 60歳女性。主訴：耳鳴、味覚障害、腹痛、下痢、顔面浮腫、脱毛、爪の脱落
【臨 床 所 見】 脱毛（＋）、爪甲萎縮（＋）、皮膚色素沈着（－）、味覚異常（＋）、排便回数3回/日
【初診時データ】 Alb 3.3mg/dL　CRP 0.14mg/dL　Hb 13.8g/dL
【内視鏡画像1】

a)　b)

a）胃：密集型、中型。性状：浮腫、充血
b）大腸：密集型、中型。性状：浮腫、充血

【治　　療】 初期治療PSL30mg 2週間　PSL臨床的反応1週間　維持量2.5mg
再燃時PSL治療量 40mg
臨床経過：再燃寛解型
【内視鏡画像2】 治療後上下部消化管内視鏡検査

c)　d)

c）胃　d）大腸　いずれも内視鏡的寛解を得ている。

症例25 ステロイドへの著明な臨床的、内視鏡的反応を呈したが、PSL漸減中、5mgで再燃した1例

【患　　者】 77歳女性。主訴：下痢・下血、脱毛、色素沈着
【臨 床 所 見】 脱毛(+)、爪甲萎縮(+)、皮膚色素沈着(+)、味覚異常(+)、排便回数4回/日
【初診時データ】 Alb 3.0mg/dL　CRP 2.87mg/dL　Hb 13.6g/dL
【治　　療】 初期治療PSL40mg 2週間　PSL臨床的反応2週間　PSL内視鏡的反応2ヵ月、PSL内視鏡的寛解6ヵ月　再燃時PSL治療量30mg
臨床経過：再燃寛解型

【内視鏡画像1】

a)

b) c) d)

e) f) g)

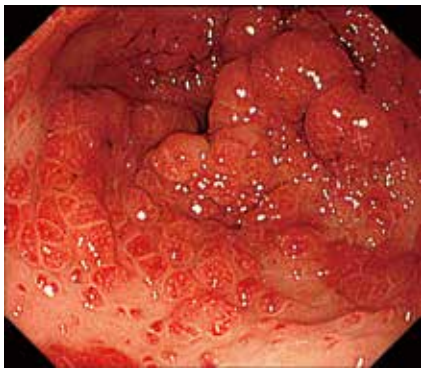

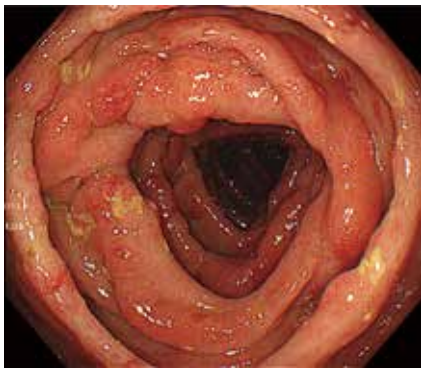

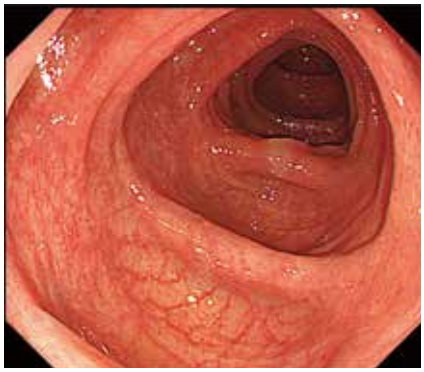

a)b)e) 胃前庭部　c)f) 十二指腸　d)g) 大腸
a) 発症2年前、検診時。炎症、ポリープ共に存在していない。
b)c)d) 発症時。密集型、小型～中型。十二指腸：皺壁腫大型。大腸：類密集型、中型
e)f)g) 発症6ヵ月、治療後。全体的に浮腫性変化がみられるものの、ポリープ、炎症所見共に、著明な改善がみられる。

【内視鏡画像2】 診断9ヵ月後、PSL5mgまで減量時に症状再燃。上下部消化管内視鏡検査施行

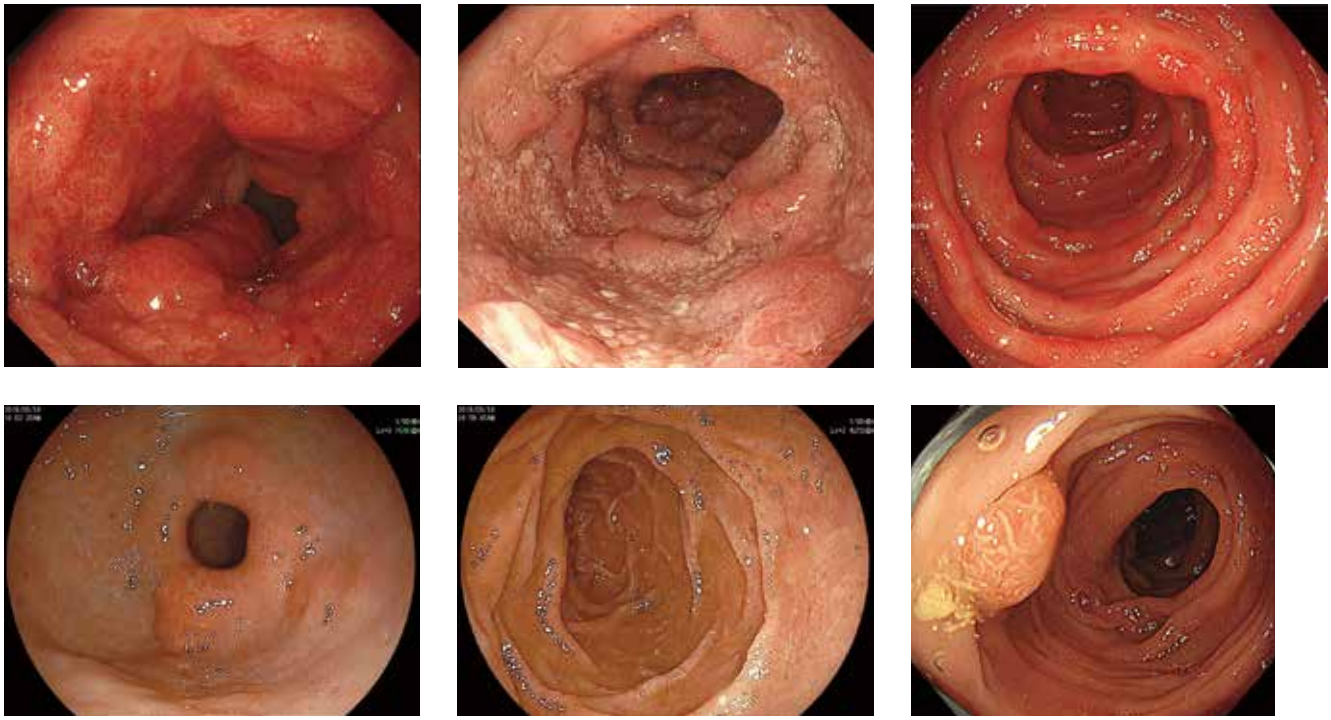

h) k) 胃前庭部　i) l) 十二指腸　j) m) 大腸

h) i) j) 胃：密集型、中型。十二指腸：絨毛腫大型、大腸：類密集型、小型〜中型。
治療前の状態と同様の所見を呈した再燃がみられる。

k) l) m) 治療後内視鏡画像。浮腫性変化は残存しているものの、軽快傾向を示している。大腸には腺腫様のポリープがみられる。

h)	i)	j)
k)	l)	m)

症例26　少量PSLで加療し、内視鏡的寛解が得られたが再燃した1例

【患　　者】 66歳男性。主訴：味覚障害、爪甲分離、四肢末端の色素沈着、手掌の色素沈着、脱毛（頭髪・髭）
【臨 床 所 見】 脱毛（＋）、爪甲萎縮（＋）、皮膚色素沈着（＋）、味覚異常（＋）、排便回数15回/日、浮腫程度 軽度
【初診時データ】 Alb 3.9mg/dL　CRP 0.13mg/dL
【治　　療】 初期治療PSL5mg 12週間　PSL臨床的反応12週間　臨床的寛解24週間
再燃時PSL治療量 3mg　PSL維持量0mg
臨床経過：再燃寛解型
【胃内視鏡所見】

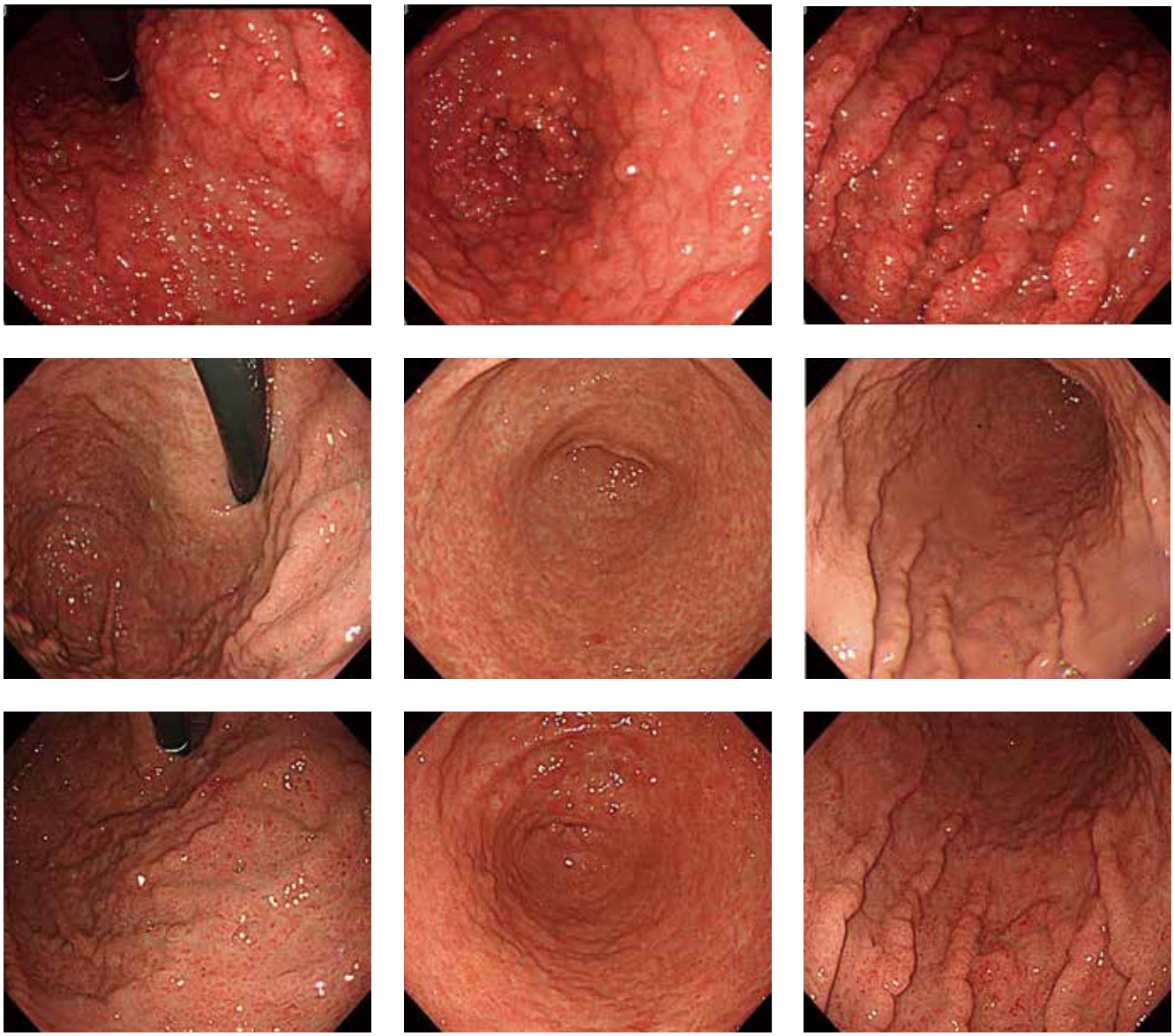

a）b）c）治療開始時。密集型。
d）e）f）漸減終了後寛解　60ヵ月
g）h）i）再燃時

a)	b)	c)
d)	e)	f)
g)	h)	i)

【 大腸内視鏡所見 】

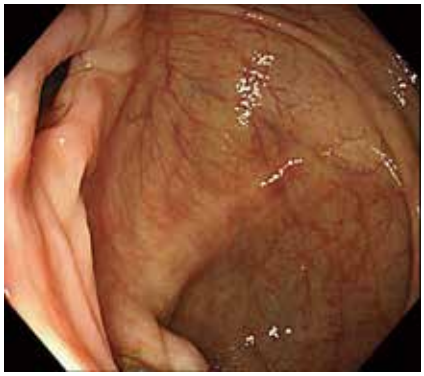

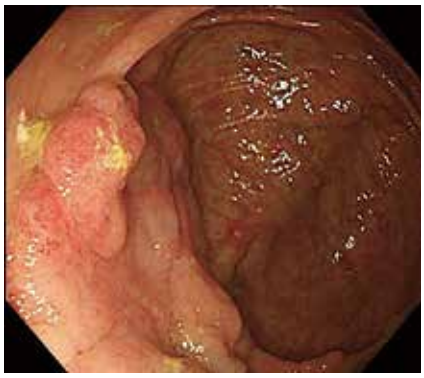

j)	k)
l)	m)
n)	o)

j）k）治療開始時。類密集型。
l）m）漸減終了後寛解　60ヵ月
n）o）再燃時

症例27　PSL5mgの維持を必要とし、僅かにポリープが残存した再燃寛解型の1例

【患　　者】 69歳男性。主訴：味覚障害、爪の変形、下痢
【臨 床 所 見】 脱毛(−)、爪甲萎縮(+)、皮膚色素沈着(−)、味覚異常(+)、排便回数4回/日、浮腫程度 軽度
【初診時データ】 Alb 3.3mg/dL　CRP 1.84mg/dL　Hb 14.6g/dL
【内視鏡画像1】

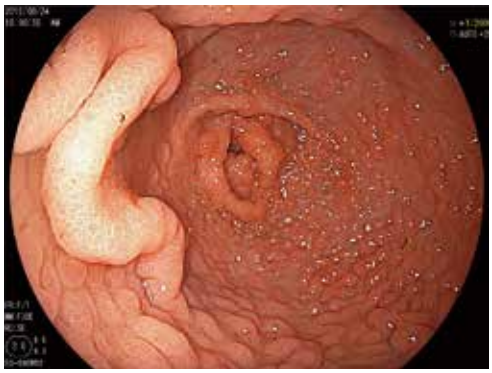

a) b) c) d)

a)b) 胃：密集型、小型。性状：浮腫
c)d) 回腸末端：散在型、中型

【治　　療】 初期治療PSL30mg 2週間　PSL臨床的反応1週間　臨床的寛解6週間
再燃時PSL治療量 30mg　維持量5mg
臨床経過：再燃寛解型
【内視鏡画像2】 診断6年後、上部消化管内視鏡検査

ポリープは残存しているが、縮小傾向を示している。

症例28　再燃寛解型を呈し、内視鏡所見残存し、PSL2.5mgの維持を必要とする1例

【患　　者】 73歳男性。主訴：味覚異常、下痢
【臨 床 所 見】 脱毛（+）、爪甲萎縮（+）、皮膚色素沈着（−）、味覚異常（+）、排便回数6回/日　浮腫：軽度
【初診時データ】 Alb 2.9mg/dL　CRP 1.67mg/dL　Hb 14.7g/dL
【内視鏡画像1】

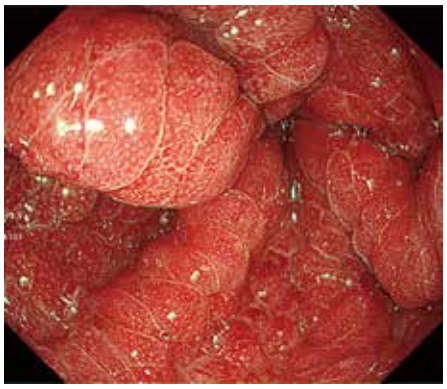

a)　b)

a）胃：密集型、中型。性状：浮腫・充血
b）大腸：密集型、小型。性状：浮腫

【治　　療】 初期治療PSL20mg 2週間　PSL臨床的反応2週間　臨床的寛解4週間　維持量2.5mg
再燃時PSL治療量 20mg
臨床経過：再燃寛解型
【内視鏡画像2】 治療後内視鏡

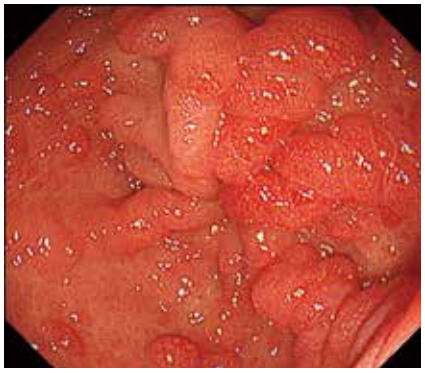

c）d）胃：ポリープはほとんど消退しているが、粘膜の発赤・浮腫は残存。
e）大腸：ポリープは一部残存。発赤・びらんは消失した。

c)　d)　e)

症例29　維持量2.5mgのPSLを要し、再燃時5mgへ増量している1例

【患　　者】 60歳男性。主訴：味覚障害、下痢、脱毛、爪の異常
【臨 床 所 見】 脱毛(+)、爪甲萎縮(+)、皮膚色素沈着(+)、味覚異常(+)、浮腫程度 軽度
【初診時データ】 Alb 3.8mg/dL　CRP 0.05mg/dL　Hb 15.9g/dL
【内視鏡画像】

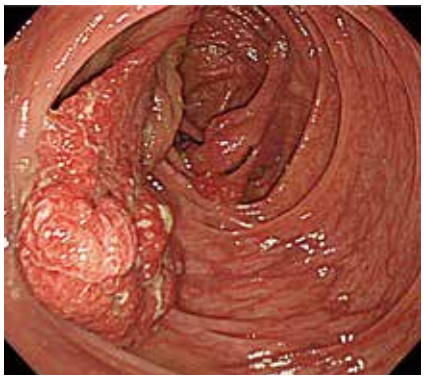

a)	b)
c)	d)
e)	f)

a)b) 胃：類密集型、大型。性状：浮腫、充血
c)d) 空腸・回腸：散在型、小型
e) 回腸末端：類密集型。小ポリープの散在を認める。
f) 大腸：回腸から逸脱したポリープを認める。

【治　　療】 初期治療PSL30mg 4週間　PSL臨床的反応8週間　臨床的寛解12週間　維持量2.5mg
再燃時PSL治療量 5mg
臨床経過：初回発作型

症例30 PSLとトラネキサム酸併用で再燃時加療し、PSL freeで臨床的寛解を維持している1例

【患　　者】 65歳男性。主訴：水様性下痢、味覚障害、爪甲異常
【臨 床 所 見】 脱毛（−）、爪甲萎縮（＋）、皮膚色素沈着（＋）、味覚異常（＋）
【初診時データ】 Alb 2.6mg/dL　CRP 3.29mg/dL　Hb 7.7g/dL
【内視鏡画像1】 他院で診断したため画像なし
【治　　療】 初期治療PSL20mg　再燃時PSL治療量 40mg　トラネキサム酸750mg併用
内視鏡的寛解41ヵ月　維持量0mg
臨床経過：再燃寛解型
【内視鏡画像2】 治療後内視鏡

a) b) c)
d) e)

a）b）胃：ポリープはほとんど消退
c）十二指腸：中型のポリープが単発
d）e）大腸：散在型、中型

症例31　33歳で発症し安定していたが20年ぶりに再発した再燃寛解の1例

【患　　者】 53歳女性。主訴：20年前にCronkhite-Canada症候群と診断。安定していたが、全身倦怠感、下痢症状、味覚障害、首から上の脱毛（髪、眉毛、睫毛、髭）、下腿浮腫出現。

【臨 床 所 見】 脱毛（+）、爪甲萎縮（+）、皮膚色素沈着（−）、味覚異常（+）、排便回数3回/日

【初診時データ】 Alb 2.2mg/dL　CRP 0.79mg/dL　Hb 12.5g/dL

【内視鏡画像1】

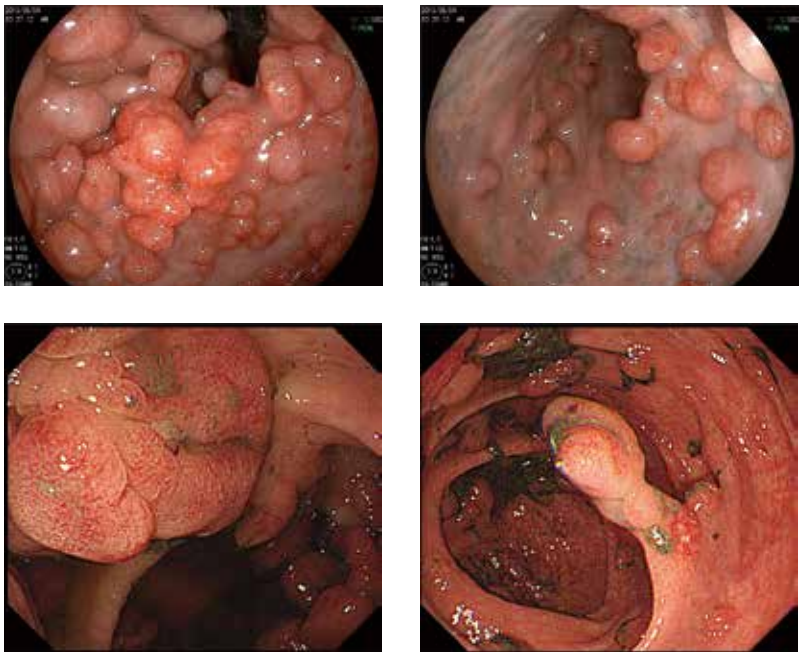

a)	b)
c)	d)

a）b）胃：類密集型、中型。性状：浮腫、充血、出血
c）d）大腸：散在型、中型。性状：浮腫、充血

【治　　療】 初期治療PSL30mg 2週間　PSL臨床的反応2週間　内視鏡的反応2ヵ月
内視鏡的寛解3ヵ月　再燃時PSL治療量 60mg　維持量0mg
臨床経過：再燃寛解型

【内視鏡画像2】 診断10ヵ月後、上下部消化管内視鏡

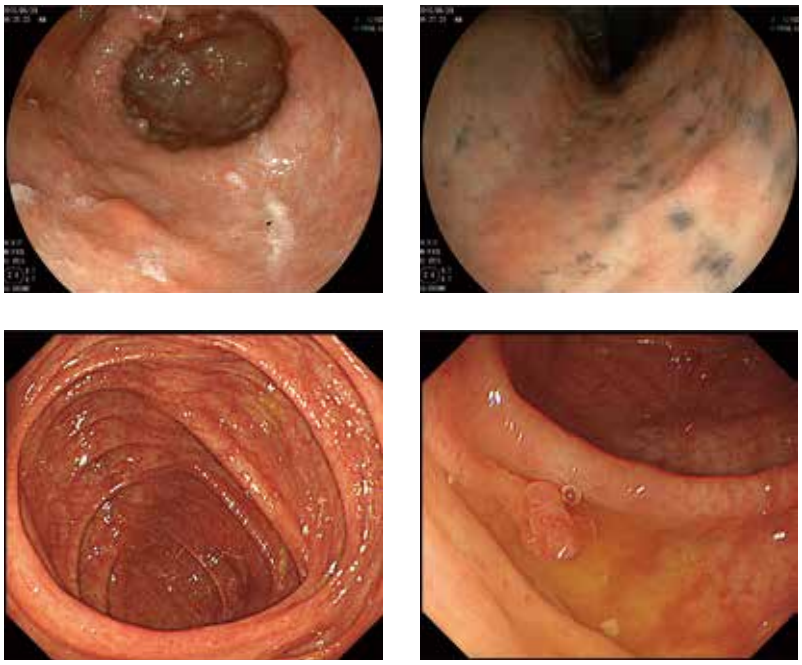

e)	f)
g)	h)

e）f ）胃
g）h）大腸
胃、大腸ともに炎症改善し、ポリープはほぼ消失。

症例32　再燃時少量のPSLで再寛解が得られ、PSL freeで臨床的寛解を維持している1例

【患　　者】 53歳男性。主訴：下痢、味覚障害、爪剥離、脱力、下肢浮腫
【臨 床 所 見】 脱毛(−)、爪甲萎縮(+)、皮膚色素沈着(−)、味覚異常(+)、浮腫程度 軽度
【初診時データ】 Alb 1.4mg/dL　CRP 0mg/dL　Hb 16.9g/dL
【内視鏡画像】

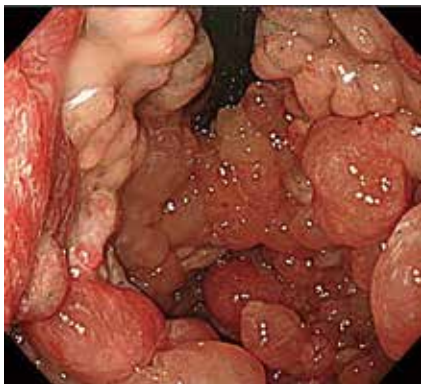
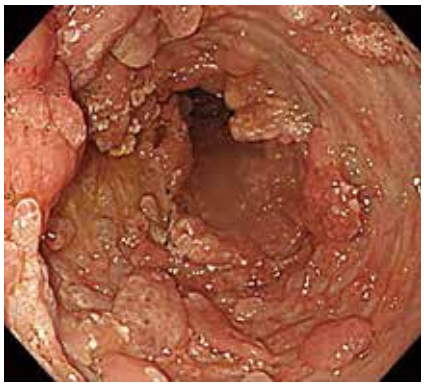
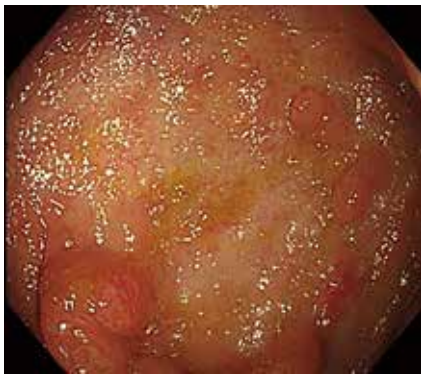

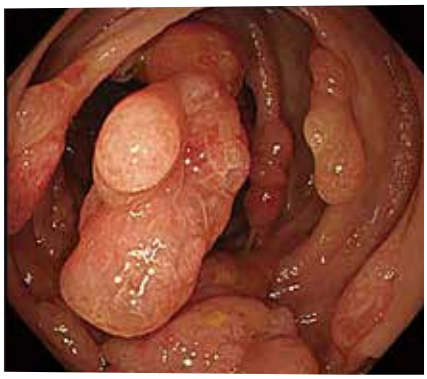

a)　b)　c)
d)　e)

a）胃：密集型、中型。性状：浮腫、充血
b）十二指腸：類密集型、中型。介在粘膜も浮腫状
c）回腸：散在型、小型
d)e）大腸：散在型、大型。性状：浮腫

【治　　療】 初期治療PSL40mg 3週間　PSL臨床的反応3週間　臨床的寛解8週間
再燃時PSL治療量 5mg　維持量0mg
臨床経過：再燃寛解型

症例33　再燃時少量のPSLで再寛解が得られ、PSL freeで臨床的寛解を維持している1例

【患　　者】 53歳男性。主訴：下痢、味覚障害、爪剥離、脱力、下肢浮腫
【臨 床 所 見】 脱毛(−)、爪甲萎縮(+)、皮膚色素沈着(−)、味覚異常(+)、浮腫程度 軽度
【初診時データ】 Alb 1.6mg/dL　CRP 0.13mg/dL　Hb 10.0g/dL
【治　　療】 初期治療PSL40mg 3週間　PSL臨床的反応3週間　臨床的寛解8週間
再燃時PSL治療量 5mg　維持量0mg
臨床経過：再燃寛解型
【内視鏡画像】

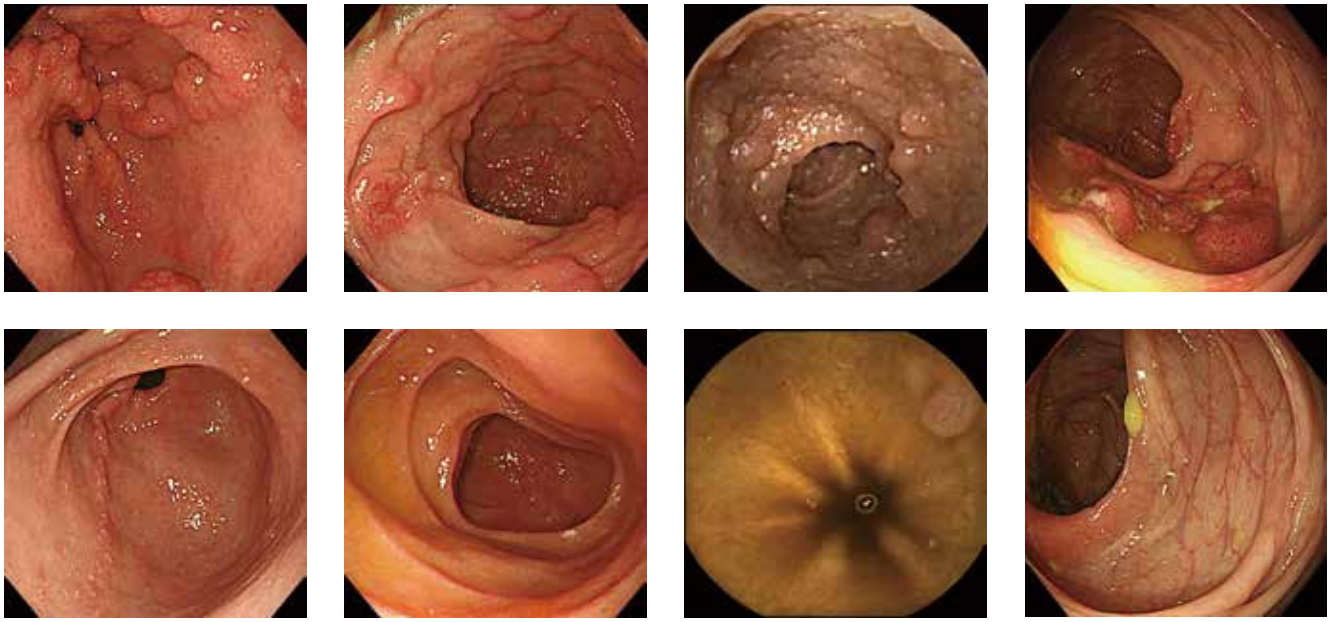

上段：治療前
下段：治療後
a)e) 胃：類密集型、中型。性状：浮腫、充血
b)f) 十二指腸：類密集型、小型
c)g) 回腸：類密集型、小型
d)h) 大腸：散在型、大型。性状：浮腫

a)	b)	c)	d)
e)	f)	g)	h)

症例34　PSL30mgで効果なく60mgへの増量で反応し、再燃寛解型を呈する1例

【患　　者】 83歳男性。主訴：下痢、脱毛、味覚障害
【臨 床 所 見】 脱毛(+)、爪甲萎縮(−)、皮膚色素沈着(−)、味覚異常(+)、排便回数6回/日
【初診時データ】 Alb 3.6mg/dL　CRP 0.93mg/dL　Hb 16.1g/dL
【内視鏡画像1】

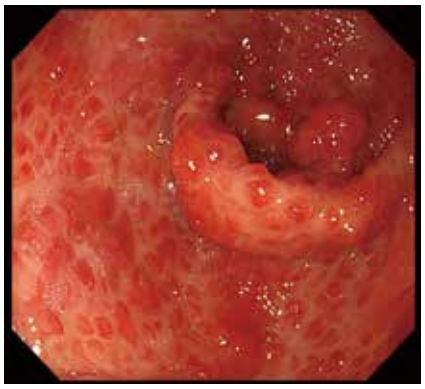

a)b) 胃：類密集型、小型。性状：発赤、充血
c) 大腸：密集型、中型。性状：浮腫、充血

a)　b)　c)

【治　　療】 初期治療：PSL経口30mgで効果なく、静注60mgに変更後症状改善
PSL臨床的反応1週間　臨床的寛解4週間　再燃時PSL治療量 30mg　維持量2.5mg
臨床経過：再燃寛解型
【内視鏡画像2】 診断1年後(EGD)、3年後(CS)、寛解維持中の上下部消化管内視鏡検査施行

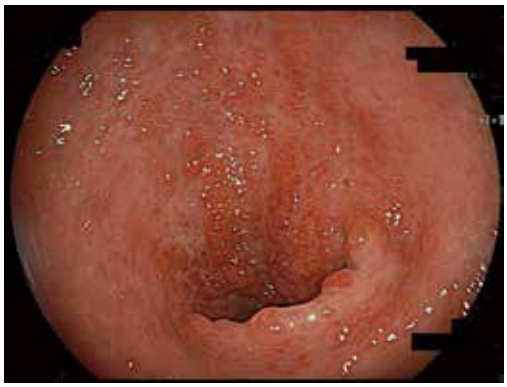

d)　e)

d) 胃　e) 大腸　いずれも軽快傾向ではあるものの、内視鏡的寛解には至っていない。

症例35　維持量4mgのPSLを要し、再燃時20mgへ増量している1例

【患　　者】 52歳女性。主訴：下痢、体重減少、四肢の色素沈着
【臨 床 所 見】 脱毛(+)、爪甲萎縮(+)、皮膚色素沈着(+)、味覚異常(+)、排便回数10回/日、浮腫程度 軽度
【初診時データ】 Alb 4.1mg/dL　CRP 0.01mg/dL　Hb 11.8g/dL
【内視鏡画像】

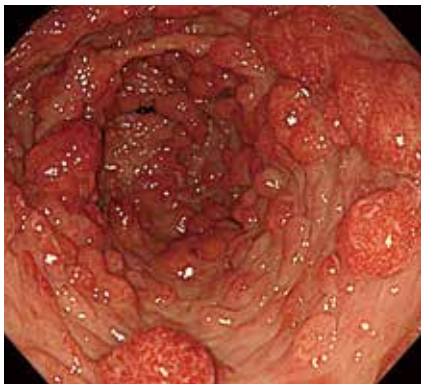

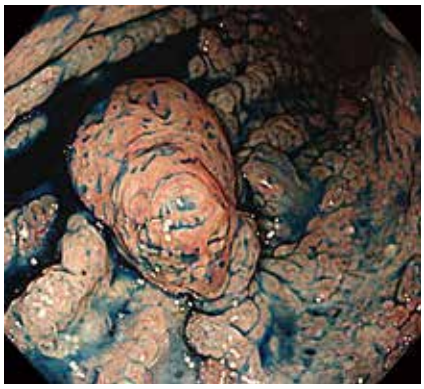
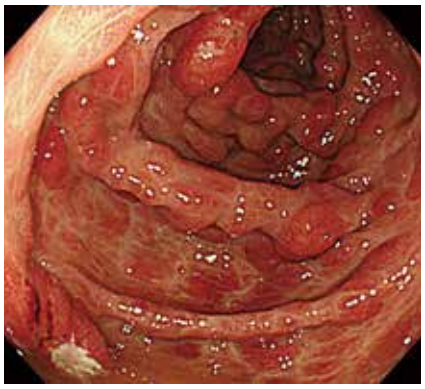
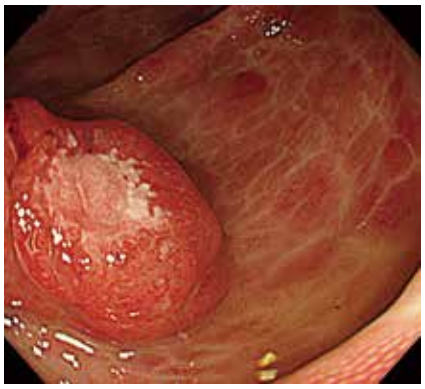

a) b) c)
d) e)

a)b)c) 胃：密集型、大型。性状：浮腫、充血
d)e) 大腸：密集型、大型。性状：浮腫、びらん、白色調粘液付着

【治　　療】 初期治療PSL50mg 1週間　PSL臨床的反応3週間　臨床的寛解5週間　維持量4mg
再燃時PSL治療量 20mg
臨床経過：再燃寛解型

症例36　再燃時2mgで再寛解導入している1例

【患　　者】 68歳男性。主訴：上部消化管透視検査異常、低蛋白血症にて紹介
【臨 床 所 見】 脱毛(+)、爪甲萎縮(+)、皮膚色素沈着(−)、味覚異常(+)、排便回数3回/日、浮腫程度 軽度
【初診時データ】 Alb 2.1mg/dL　CRP 0.2mg/dL　Hb 13.3g/dL
糞便中α1アンチトリプシンクリアランス　215mL/日
【内視鏡画像】

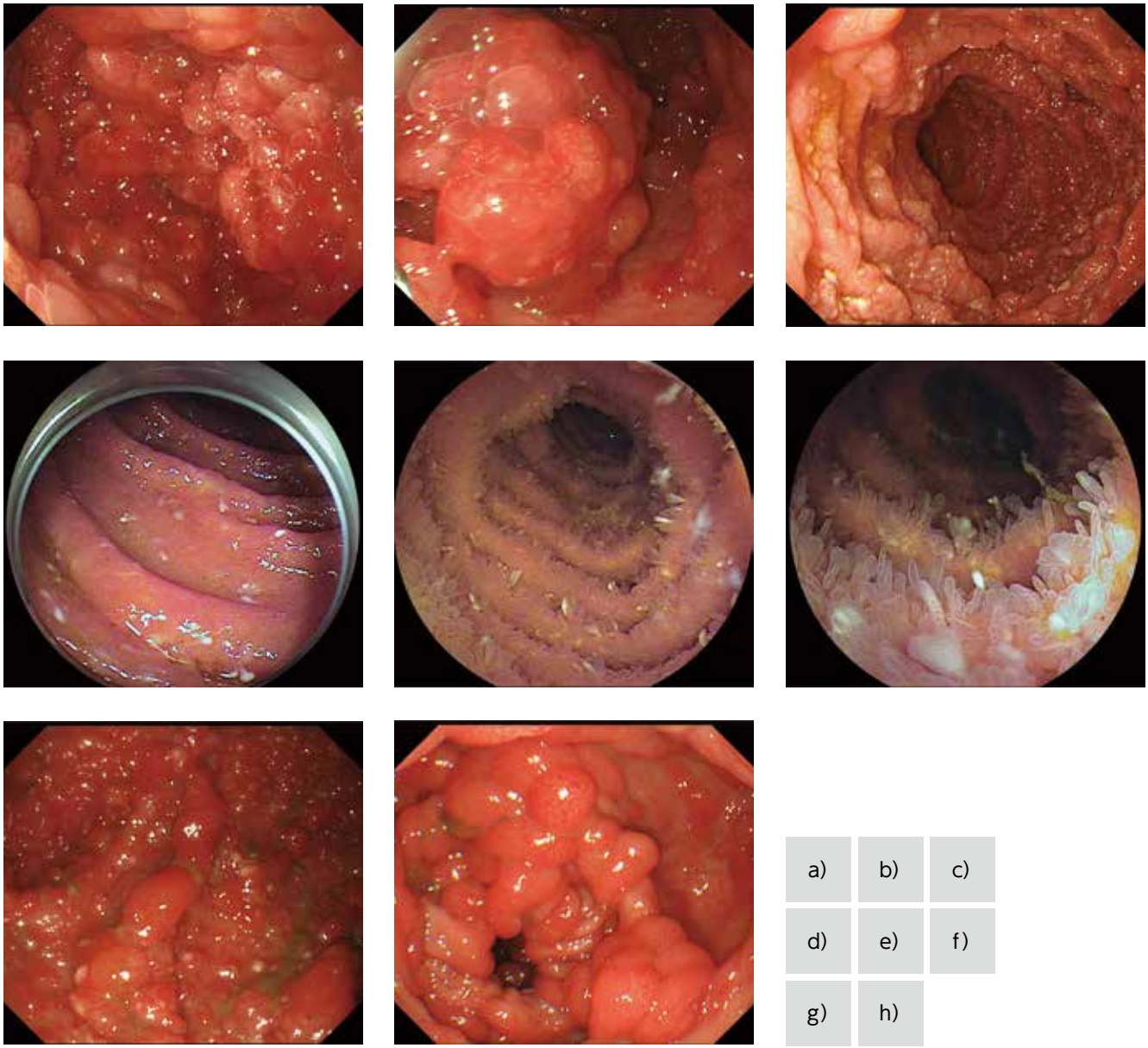

a)b) 胃：密集型、中型。性状：浮腫、充血、出血。介在粘膜：浮腫状
c) 十二指腸：皺壁腫大型、小型
d)e)f) 空腸：皺壁腫大型、小型。伸長した絨毛状のポリープ様病変が散在。内部に白色調物質を伴う。
g)h) 大腸：密集型、小型。性状：浮腫、充血、白色調粘液付着

【治　　療】 初期治療PSL40mg 2週間　PSL臨床的反応3週間　臨床的寛解36週間　維持量0mg
再燃時PSL治療量 2mg
臨床経過：再燃寛解型

症例37　維持量6mgのPSLを要し、再燃時8mgへ増量している1例

【患　　者】 73歳男性。主訴：多発大腸ポリープにてフォローアップ中、下痢、低蛋白血症、下腿浮腫出現。
【臨 床 所 見】 脱毛(+)、爪甲萎縮(+)、皮膚色素沈着(+)、味覚異常(+)、排便回数10回/日、浮腫程度 高度
【初診時データ】 Alb 1.6mg/dL　CRP 0.3mg/dL　Hb 12.5g/dL
【内視鏡画像】

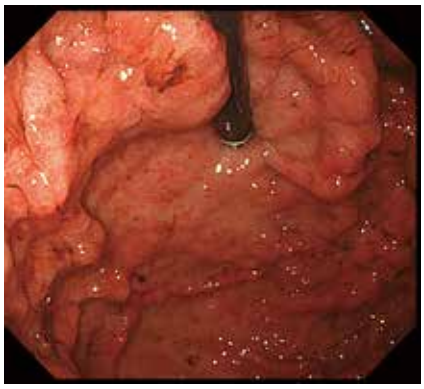
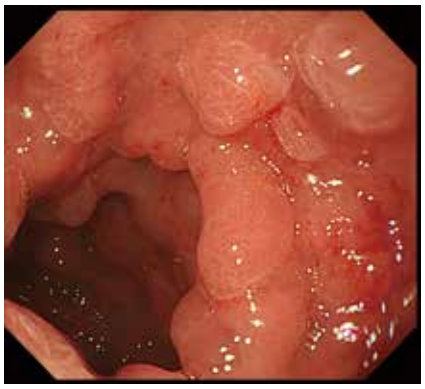
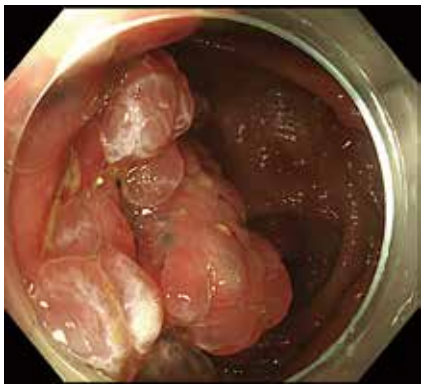

a)　b)　c)
d)　e)

a）食道：散在型、中型。性状：浮腫、充血
b)c）胃：密集型、大型。性状：浮腫、充血、出血
d）十二指腸：密集型、小型
e）大腸：密集型、大型。性状：浮腫、びらん、充血、白色調粘液付着

【治　　療】 初期治療PSL30mg 3週間　PSL臨床的反応1週間　臨床的寛解3週間　維持量6mg
再燃時PSL治療量 8mg
臨床経過：再燃寛解型

症例38　維持量2.5mgのPSLを要し、再燃時30mgへ増量している1例

【患　　者】 69歳男性。主訴：味覚障害、下痢
【臨 床 所 見】 脱毛(+)、爪甲萎縮(+)、皮膚色素沈着(−)、排便回数5回/日
【初診時データ】 Alb 3.6mg/dL　CRP 1.24mg/dL　Hb 12.9g/dL
【内視鏡画像】

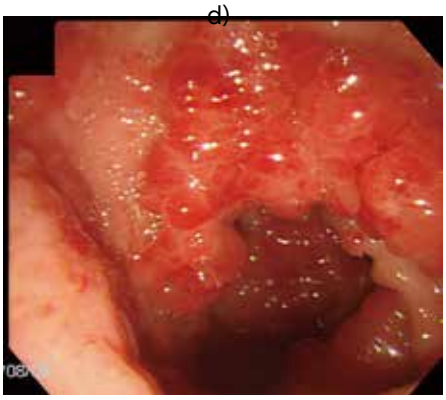

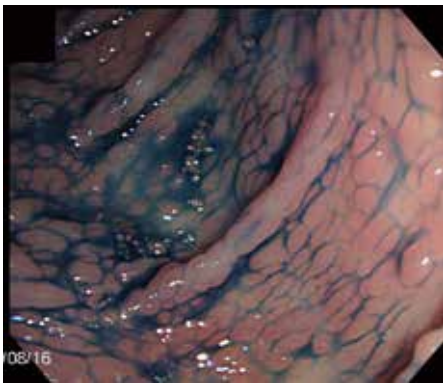

a)　b)
c)　d)

a)b) 胃：類密集型、中型。発赤、浮腫、出血
c)d)大腸：密集型、浮腫、充血

【治　　療】 初期治療PSL60mg 2週間　PSL臨床的反応8週間　臨床的緩解性12週間　維持量2.5mg
再燃時PSL治療量 30mg
臨床経過：再燃寛解型

症例39　PSL freeで維持しているが再燃寛解型を呈する1例

【患　　者】 65歳男性。主訴：味覚障害、首から上の脱毛（髪、眉毛、睫毛、髭）、下痢、下腿浮腫
【臨 床 所 見】 脱毛（＋）、爪甲萎縮（＋）、皮膚色素沈着（－）、味覚異常（＋）、排便回数4回/日
【初診時データ】 Alb 3.0mg/dL　CRP 0.12mg/dL　Hb 11.6g/dL
【皮膚所見写真】

a)　b)
c)

a）顔面（眉毛、睫毛、髭）、頭髪の脱毛　b）手指爪甲萎縮　c）足指爪甲萎縮

【治　　療】 初期治療PSL30mg 2週間　PSL臨床的反応2週間　PSL内視鏡的反応2ヵ月
内視鏡的寛解3ヵ月　維持量0mg
臨床経過：再燃寛解型

3）慢性持続例

症例40　PSLに緩徐な反応を呈した慢性持続型の1例

【患　　者】 63歳男性。主訴：味覚異常、下痢、体重減少、皮膚色素異常（沈着と脱色）、爪甲萎縮、脱毛、血便
【臨 床 所 見】 脱毛（＋）、爪甲萎縮（＋）、皮膚色素沈着（＋）、味覚異常（＋）、排便回数10回/日
【初診時データ】 Alb 3.5mg/dL　CRP 0.03mg/dL　Hb 14.4g/dL
【皮膚所見写真】

a)　b)
c)　d)

a）頭髪（軽度脱毛）　b）手掌の皮膚色素沈着　c）手指爪甲萎縮　d）足指爪甲萎縮
手指および足指には、DIP関節より末梢に色素沈着がみられる。

【内視鏡画像】

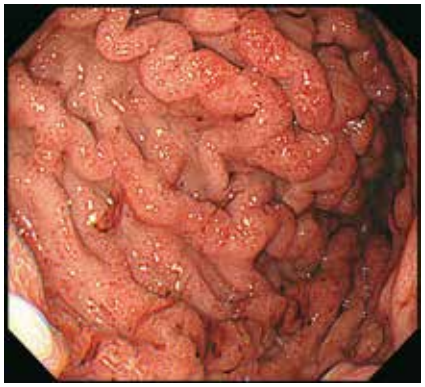

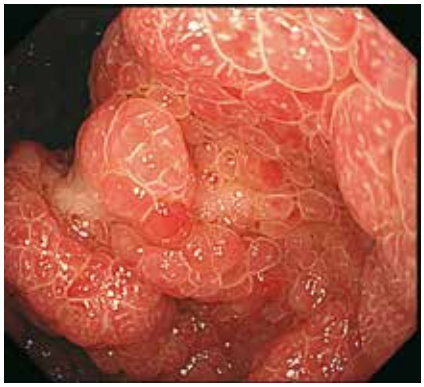

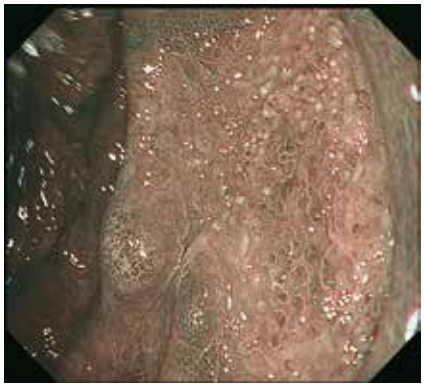
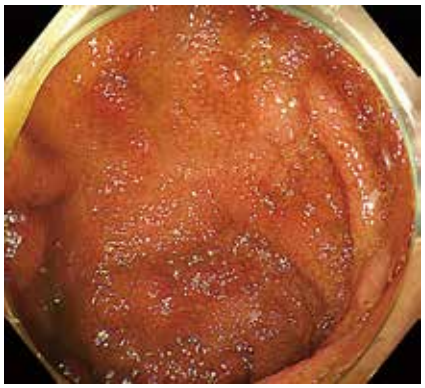

e)	f)	g)
h)	i)	j)
k)	l)	

e) f) g) 胃：密集型、中型。性状：浮腫、充血
いくら状外観、山田Ⅰ型からⅢ型、前庭部に顕著、ポリープの介在粘膜にも発赤・浮腫
h) i) j) 十二指腸：皺壁腫大型。中型ポリープの散在も認める。
k) 回腸：皺壁腫大型
l) 大腸：密集型、中型。性状：浮腫、充血、白色調粘液付着

【治　　療】 初期治療PSL30mg 6週間　PSL臨床的反応8週間
臨床経過：慢性持続型

4）ステロイド抵抗例/不応例/不耐例

症例41　初期治療PSL30mgに抵抗しステロイドパルス無効で敗血症で死亡した1例

【患　　者】 59歳男性。主訴：味覚障害、下痢、皮疹、下腿浮腫
【臨 床 所 見】 脱毛（+）、爪甲萎縮（+）、皮膚色素沈着（+）、味覚異常（+）、排便回数10回以上/日、浮腫程度 高度
【初診時データ】 Alb 1.5mg/dL　CRP 8.47mg/dL　Hb 11.6g/dL
【内視鏡画像1】

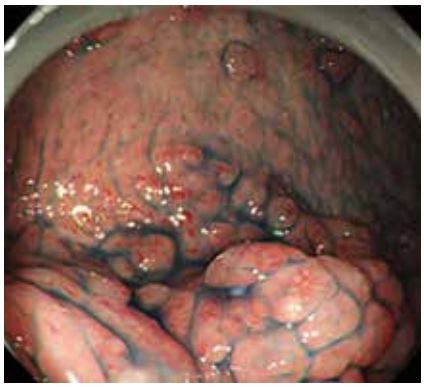

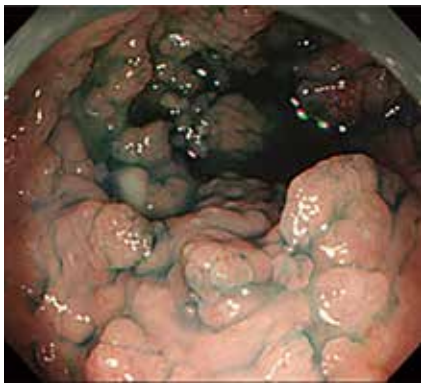

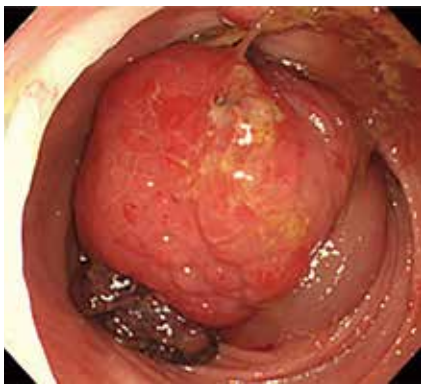
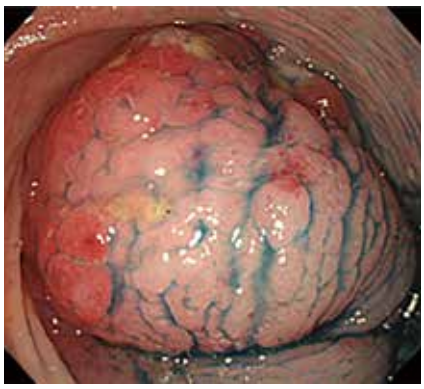

a)	b)	c)
d)	e)	f)
g)	h)	

a）b）胃体部：密集型、大小不同。性状：発赤・浮腫性
c）胃体部ポリープNBI拡大観察：腺管開口部の不明瞭化、表層血管の口径不同を伴わない増生・拡張・延長・蛇行を認める。
d）十二指腸：密集型、小型～中型。性状：発赤・浮腫状
e）十二指腸下行脚NBI拡大観察：表層血管の口径不同を伴わない増生・拡張・蛇行
f）上部空腸：分葉状ポリープ、大小不同。分布：密集、性状：発赤・浮腫状、白色調を伴う。
g）h）上行結腸：形状：管腔を占拠する巨大な隆起性腫瘤、分布：散在型、性状：発赤・浮腫状

【治　　療】 初期治療PSL30mg 6週間　改善なく、増悪（胸水・腹水を含む全身浮腫の悪化、敗血症）
mPSL1000mgパルス療法3コース施行後も改善なく、著明な低蛋白血症およびESBL産生菌などの感染による敗血症で発症から半年後に死亡。
臨床経過：慢性持続型、ステロイド抵抗

【内視鏡画像2】 PSL30mg、mPSLパルス療法 2コース後の評価のため上部消化管内視鏡検査を施行

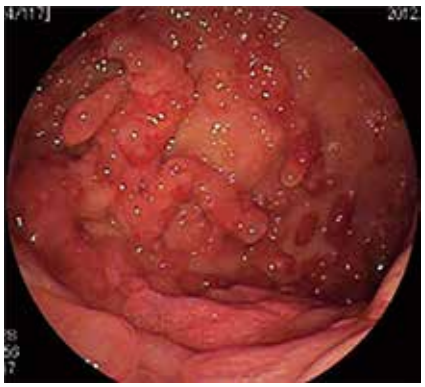
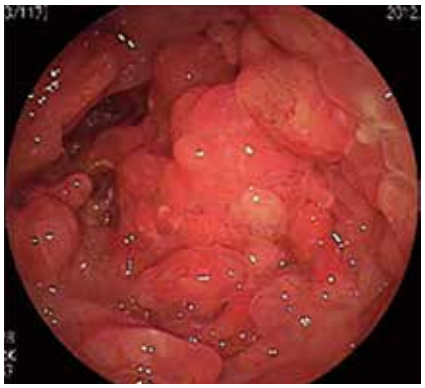

i）	j）
k）	l）

i）胃体部　j）前庭部　k）十二指腸球部　l）十二指腸下行脚
いずれの部位でもポリープは横ばい～悪化傾向にあった。

症例42 初期治療のPSL減量中に再燃し、ステロイドハーフパルスで再導入後AZA併用しPSL休薬し得た1例

【患　　者】 70歳男性。主訴：下痢
【臨 床 所 見】 脱毛（＋）、爪甲萎縮（＋）、皮膚色素沈着（＋）、味覚異常（＋）、排便回数6回/日
浮腫程度　中等、体重減少 約－6kg/2ヵ月
【初診時データ】 Alb 2.9mg/dL　CRP 0.96 mg/dL　Hb 15.0 g/dL
【内視鏡画像1】

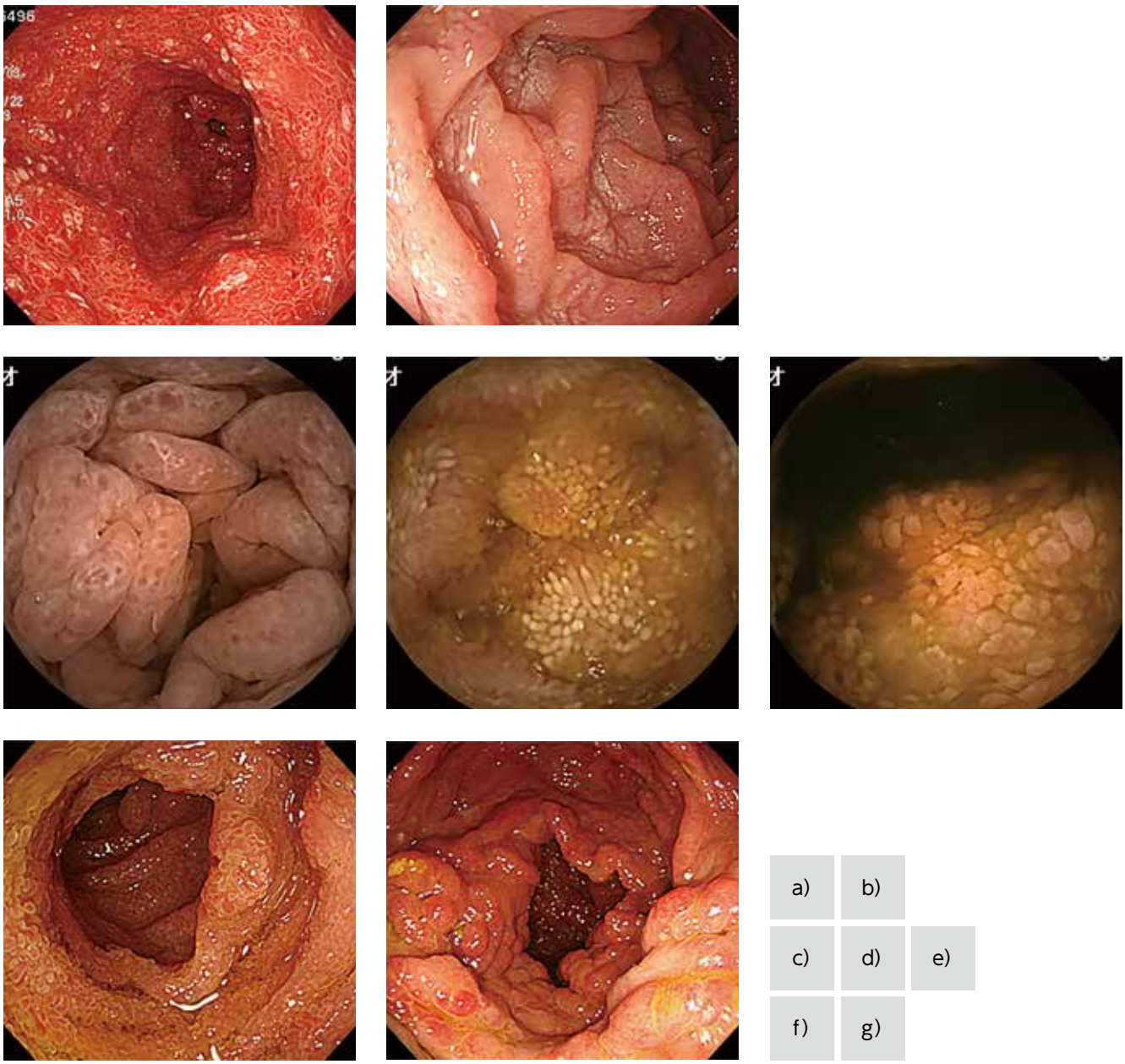

a)　b)
c)　d)　e)
f)　g)

a）胃：肥厚型。性状：浮腫、充血、びらん、白色調粘液付着
b）十二指腸：皺壁腫大型
c）空腸：皺壁腫大型。浮腫状で暗赤色斑点を散在性に認める。
d）回腸：皺壁腫大型。粘膜は浮腫状と白色絨毛を認める。
e）深部回腸：大小不同の絨毛と絨毛の脱落を認める。
f）回腸末端：小ポリープと大小不同な発赤を呈する絨毛を認める。
g）大腸：類密集型、中型。性状：浮腫、出血、充血

【治　　療】 初期治療PSL30mg 2週間　PSL臨床的反応2週間　臨床的寛解2週間　維持0mg
15mg/日の際に臨床的、内視鏡的再燃と低アルブミン血症状を認めた。
ステロイドハーフパルス後にPSL30mg/日とアザチオプリン（25mg/日）の併用を開始した。
PSLは漸減減量し、休薬に成功。
臨床経過：再燃寛解型

【内視鏡画像2】 アザチオプリン併用2年後内視鏡所見

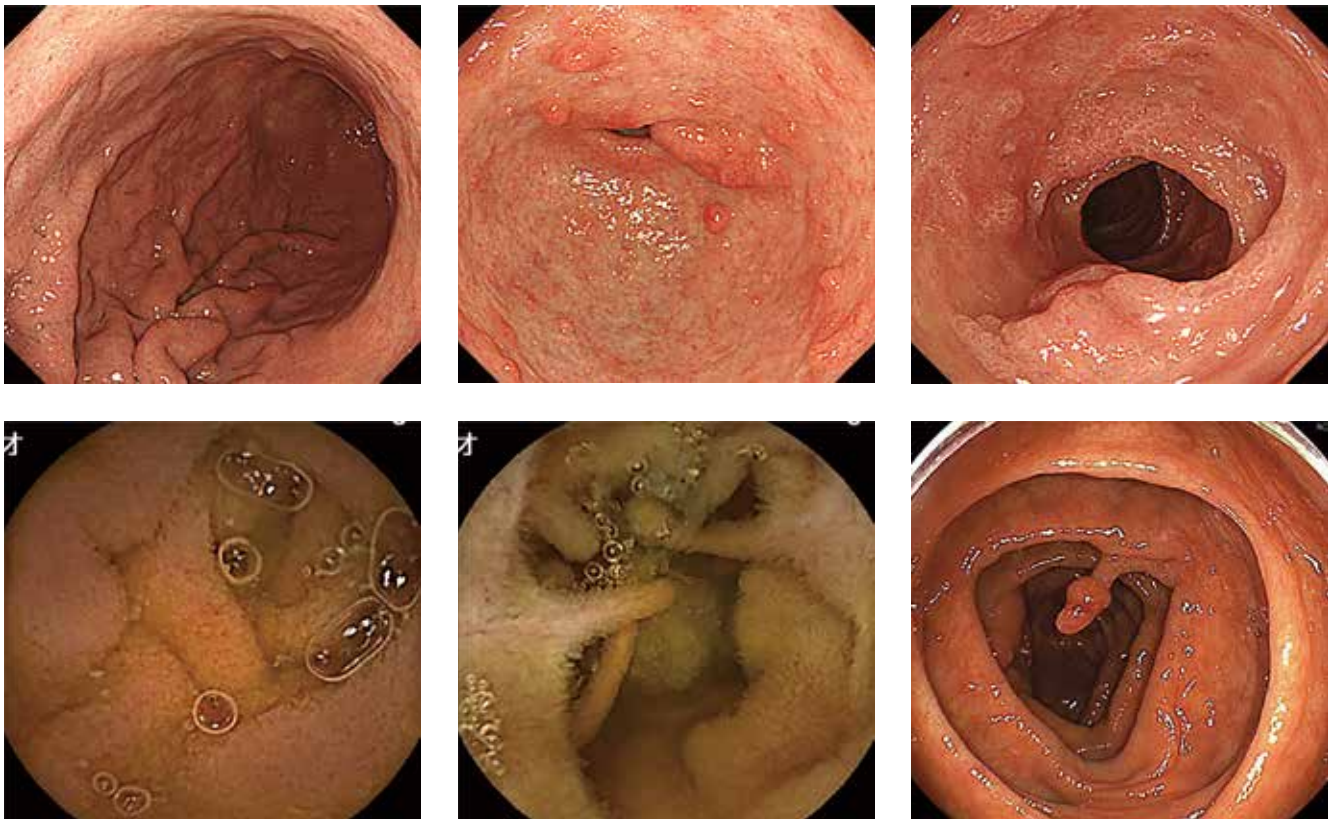

h）i）胃前庭部に数個のポリープを認めるが、著名な数の減少と粘膜の浮腫も改善している。
j）十二指腸：浮腫が軽減している。
k）空腸：わずかに浮腫状粘膜は残存しているが、粘膜病変は消失している。
l）回腸：炎症後と考えるポリープが散見している。
m）大腸：ポリープはほぼ消失している。上行結腸に認められたIpポリープはEMRで腺腫と診断。

h)	i)	j)
k)	l)	m)

症例43　PSL30mgに効果なく、インフリキシマブで寛解し得た1例

【患　　者】 48歳女性。主訴：脱毛、下痢
【臨 床 所 見】 脱毛（＋）、爪甲萎縮（＋）、皮膚色素沈着（－）、味覚異常（＋）、排便回数5回/日、浮腫程度 高度
【初診時データ】 Alb 1.6mg/dL　CRP 0.16mg/dL　Hb 12.3g/dL
蛋白漏出シンチ：骨盤内遠位回腸での集積像

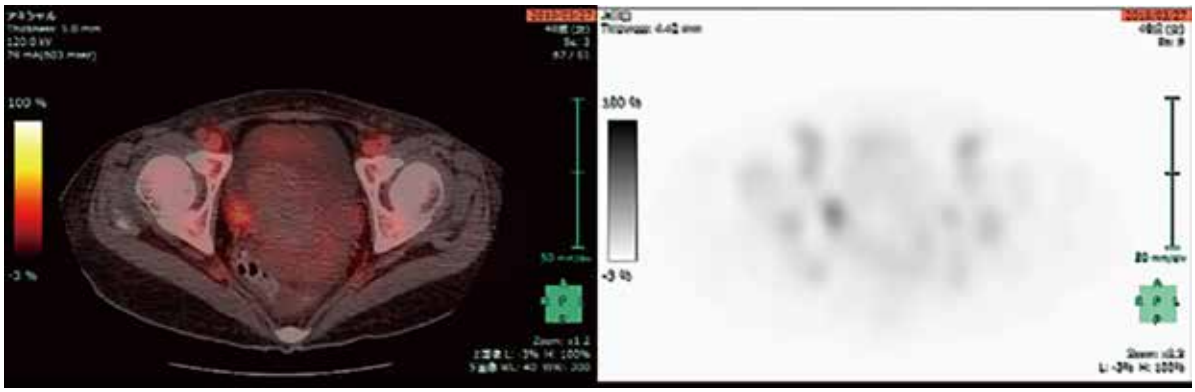

【皮膚所見写真】

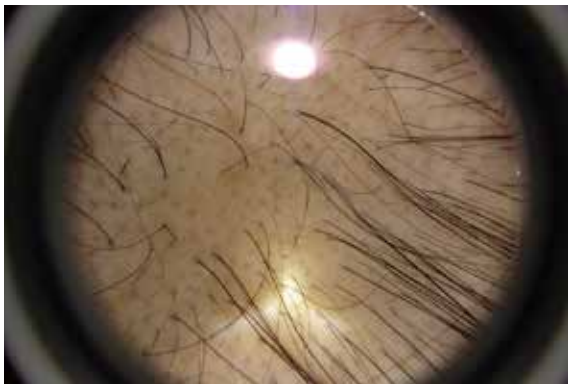

a)	b)
c)	d)

a）頭皮脱毛　b）頭皮ダーモスコピー像
c）手指爪甲萎縮　d）足指爪甲萎縮
手指および足指には皮膚色素沈着も認められる。

【内視鏡画像1】

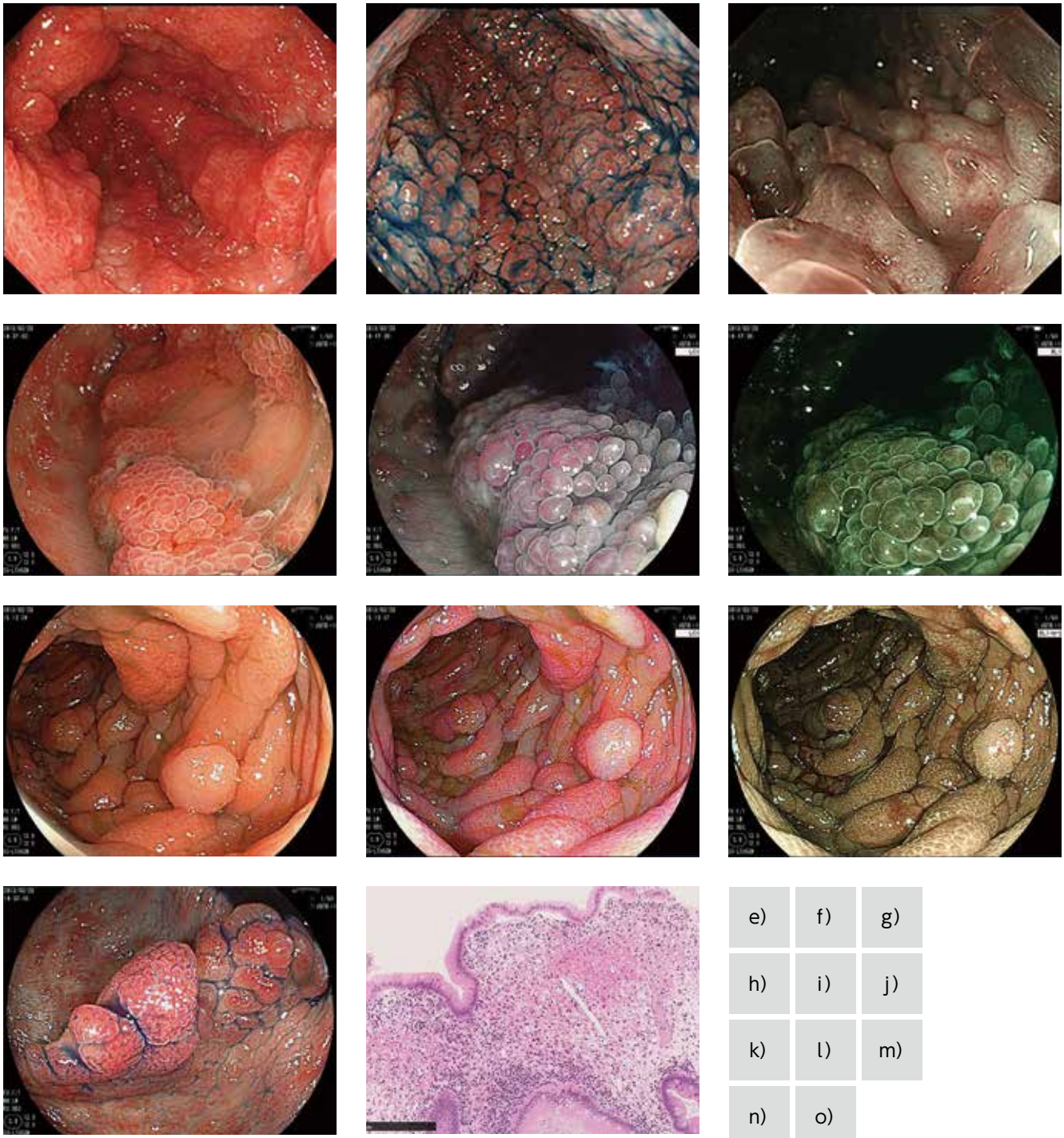

e）胃：密集型、大型。性状：浮腫　f）インジゴカルミン散布像　g）BLI拡大
h）回腸：密集型、大型　i）LCI拡大像　j）BLI拡大像
k）大腸：密集型、中型。性状：発赤　l）LCI画像　m）BLI画像
n）盲腸の隆起性病変からポリペクトミー　o）HE染色

【治　　療】 初期治療PSL30mg 3週間投与するも反応なし、インフリキシマブ200mgにて寛解
臨床経過：初回発作型

【内視鏡画像2】 診断4年後、下行結腸　軽度隆起部のポリペクトミー

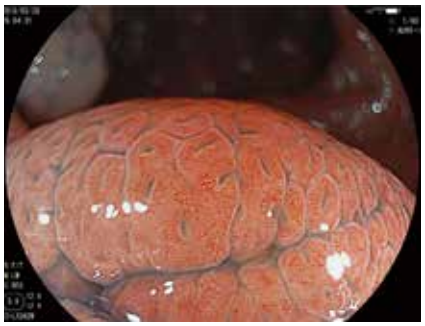

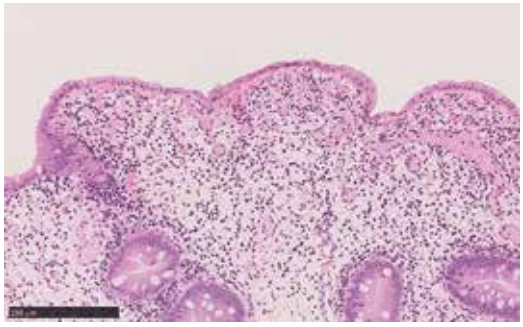

p)　q)　r)

s)　t)

p）インジゴカルミン散布白色光拡大像　q）BLI拡大像　r）LCI拡大像
s）白色光観察：下行結腸に著明な発赤を伴う隆起性粘膜の残存を認める。
t）病理像：間質には著明な血管拡張を認めた。

症例44 PSL40mgに反応するも寛解に至らず、シクロスポリン併用でさらに改善した1例

【患　　者】 70歳男性。主訴：手足しびれ、爪甲萎縮あり、味覚異常、下痢
【臨 床 所 見】 脱毛(+)、爪甲萎縮(+)、皮膚色素沈着(+)、味覚異常(+)、排便回数6回/日、浮腫程度 軽度
【初診時データ】 Alb 3.3mg/dL　CRP 0.49mg/dL　Hb 15.6g/dL
糞便中α1アンチトリプシンクリアランス　54mL/日
【内視鏡画像1】

a)　b)

a）胃：密集型、中型。性状：浮腫・充血
b）大腸：密集型、大型。性状：浮腫

【治　　療】 初期治療PSL40mg 2週間　PSL臨床的反応2週間　臨床的寛解には至らず
シクロスポリン併用(目標トラフ：400ng/mL)にて臨床的反応あり
臨床経過：慢性持続型、ステロイド抵抗例
【内視鏡画像2】 シクロスポリン投与2ヵ月後

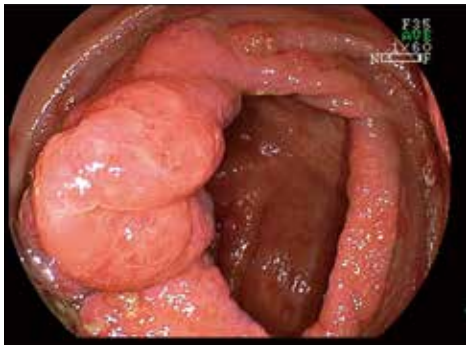

c)　d)

c）胃：粘膜浮腫は軽快したが、ポリープの性状は不変。
d）大腸：ポリープは残存しているものの、粘膜浮腫は著明に改善。

症例45　ステロイドで十分な改善なくアザチオプリンを追加した慢性持続型の1例

【患　　者】 62歳女性。主訴：検診の胃透視で異常指摘、便潜血陽性
【臨 床 所 見】 脱毛（＋）、爪甲萎縮（＋）、皮膚色素沈着（－）、味覚異常（＋）、排便回数2回/日、浮腫程度 軽度
【初診時データ】 Alb 3.0mg/dL　CRP 1.29mg/dL　Hb 14.0g/dL
【内視鏡画像】

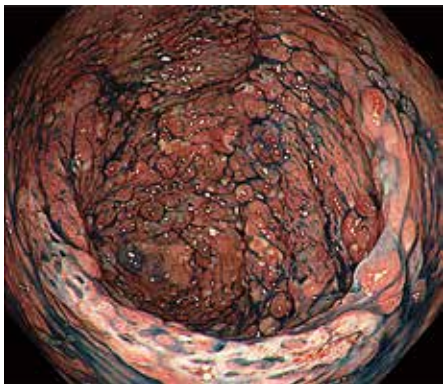

a)　b)
c)

a）胃：類密集型、大型。性状：浮腫、充血、白色調粘液付着
b）十二指腸：類密集型、小型
c）上行結腸：散在型、大型。性状：浮腫、充血、白色調粘液付

【治　　療】 初期治療PSL20mg 2週間
PSL内服加療するも十分な改善ないためアザチオプリン50mg追加し現在加療中。
臨床経過：慢性持続型

症例46 初期治療にステロイドとアザチオプリンを併用し内視鏡的寛解が得られたが、慢性持続型を呈し胃癌を併発した1例

【患　　者】 55歳女性。主訴：味覚障害、食欲低下、爪甲異常、全身脱毛、下痢、体重減少
【臨 床 所 見】 脱毛(+)、爪甲萎縮(+)、皮膚色素沈着(+)、排便回数10回/日、浮腫程度 軽度
【初診時データ】 Alb 2.5mg/dL　CRP 2.85mg/dL　Hb 13.1g/dL
【内視鏡画像1】

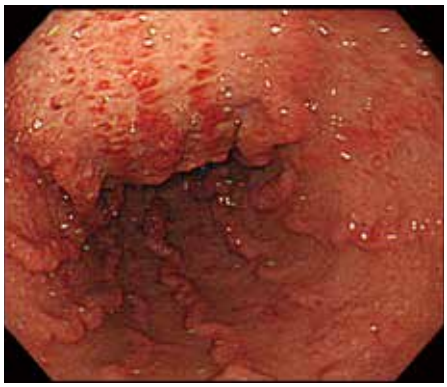
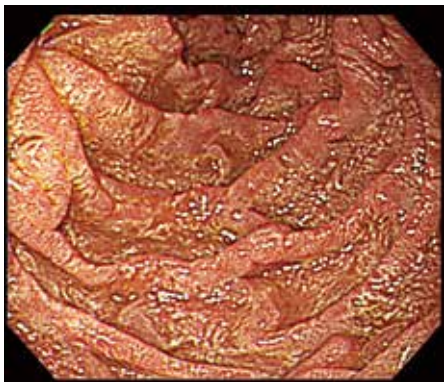
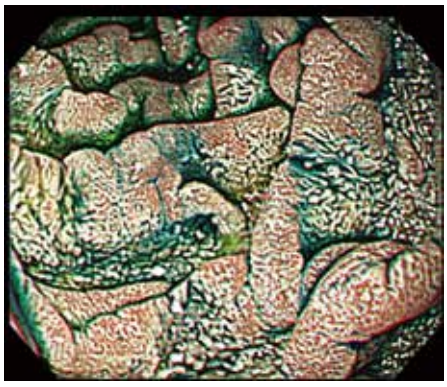

a)	b)
c)	d)
e)	f)

a)b)胃：密集型、中型。性状：発赤・充血
c)d) 十二指腸：皺壁腫大型
e)f) 大腸：散在型、中型。性状：発赤

【治　　療】 初期治療PSL40mg 1週間　アザチオプリン25mg併用　内視鏡的反応3ヵ月
内視鏡的寛解34ヵ月
再燃時PSL治療量 30mg　維持量10mg
臨床経過：慢性持続型

【内視鏡画像2】 寛解導入後、経過観察目的で上下部消化管内視鏡検査施行

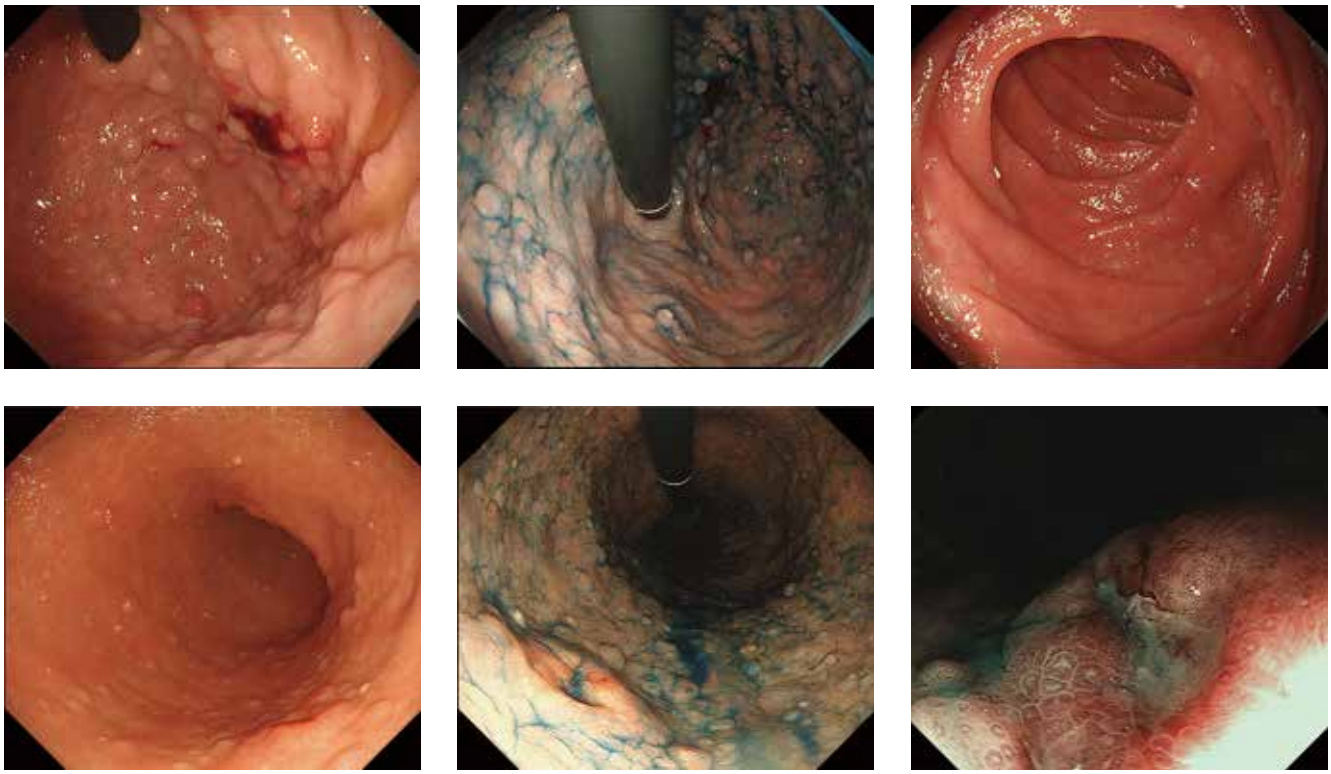

g）h）胃：ポリープは減少傾向、発赤は軽快。
i）十二指腸：改善傾向
j）k）l）胃体中部大湾後壁寄りに癌合併あり、外科手術施行。

g)	h)	i)
j)	k)	l)

症例47 初期治療にステロイドとアザチオプリンを併用し奏功したが、PSL15mgの維持量を要する慢性持続型の1例

【患　　者】 68歳男性。主訴：味覚障害、下痢、皮膚色素沈着、爪甲異常、脱毛
【臨 床 所 見】 脱毛(+)、爪甲萎縮(+)、皮膚色素沈着(+)
【初診時データ】 Alb 3.1mg/dL　CRP 0.99mg/dL　Hb 11.1g/dL
【内視鏡画像1】

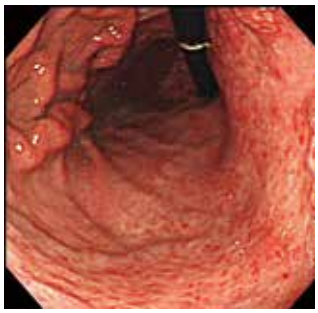

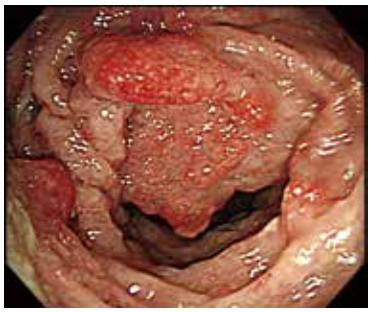

a)　b)　c)
d)　e)

a)b) 胃：密集型、小型。性状：充血
c) 十二指腸：密集型、小型
d)e) 大腸：類密集型、中型。性状：発赤、浮腫

【治　　療】 初期治療PSL40mg 5週間　アザチオプリン50mg併用
内視鏡的反応49ヵ月　内視鏡的寛解90ヵ月　維持量15mg
臨床経過：慢性持続型
【内視鏡画像2】 寛解維持中、上下部消化管内視鏡検査施行

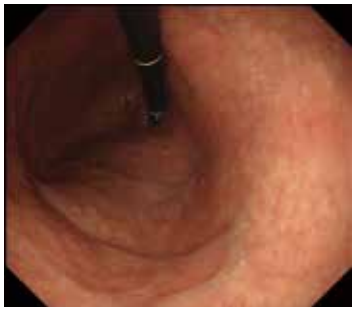

f)　g)　h)
i)　j)

f)g) 胃　h) 十二指腸
i)j) 大腸：ポリープは一部残存。発赤・びらんは消失した。

症例48 初期治療にステロイドとアザチオプリンを併用し奏功したが、ポリープは残存し、PSL7.5mgの維持量を要する1例

【患　　者】 64歳女性。主訴：味覚障害、食欲不振、脱毛
【臨 床 所 見】 脱毛（＋）、爪甲萎縮（＋）、皮膚色素沈着（＋）、味覚異常（＋）、排便回数5回/日、浮腫程度 軽度
【初診時データ】 Alb 3.2mg/dL　CRP 0.06mg/dL　Hb 11.5g/dL
【内視鏡画像1】

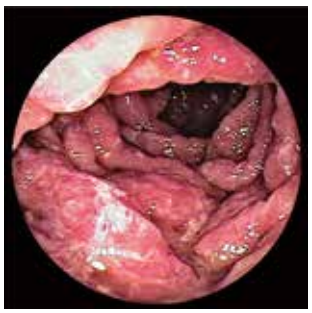

a）食道：散在型、小型。形状　扁平～亜有茎性ポリープの散在を認める。
b）胃：密集型、中型。性状：浮腫、充血
c）十二指腸：皺壁腫大型
d）空腸：皺壁腫大型
e）回腸：皺壁腫大型、小型。性状：浮腫状。5mm未満の小ポリープが散在。
f）大腸：肥厚型

a)	b)	c)
d)	e)	f)

【治　　療】 初期治療PSL20mg 4週間、アザチオプリン50mg併用にてPSL減量。
PSL維持量7.5mg
臨床経過：初回発作型、ステロイド抵抗例

【内視鏡画像2】

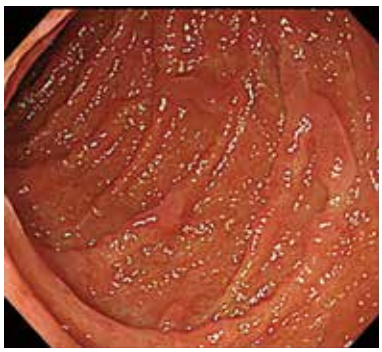
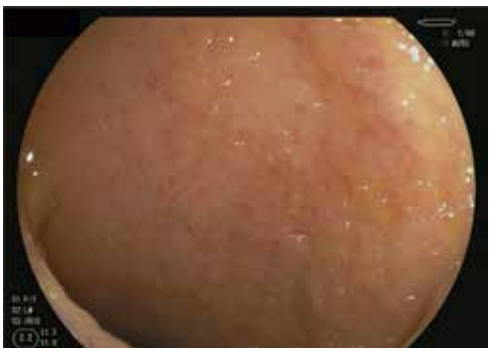

g）～ j ）12ヵ月のPSL治療後、PSL10mgにて継続中
k）～m）5年後、PSL7.5mgで継続中
g）k）胃前庭部：イクラ状粘膜、浮腫改善した。5～10mm大の半球状ポリープは残存した。
h）l ）下十二指腸角：皺壁腫大は残存、変化は認めず。
i ）回腸：皺壁腫大は残存、変化は認めず。
j ）m）S状結腸：ポリープは消失した。

g)	h)	i)
j)		
k)	l)	m)

症例49　初期治療にステロイドと6-MPを併用し奏功したが、大腸癌を併発した1例

【患　　者】 52歳女性。主訴：食欲不振、下痢、血便、体重減少
【臨 床 所 見】 脱毛（＋）、爪甲萎縮（＋）、皮膚色素沈着（＋）、味覚異常（－）、排便回数10回/日
【初診時データ】 Alb 1.8mg/dL　CRP 0.10mg/dL　Hb 13.0g/dL
蛋白漏出シンチ：盲腸に集積
【内視鏡画像1】

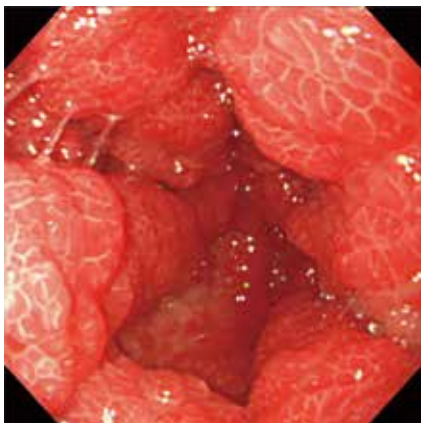

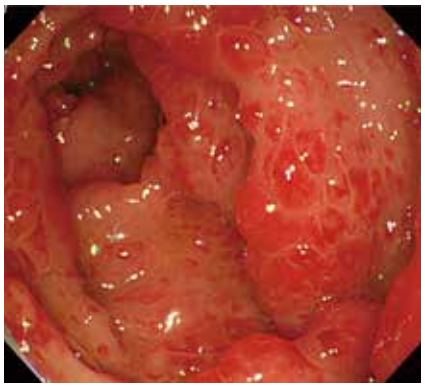

a)　b)　c)
d)　e)
f)　g)

a）b）胃：密集型、中型。性状：浮腫、びらん
c）十二指腸：皺壁腫大型。明らかなポリープは認めない。
d）回盲部：類密集型、小型
e）蛋白漏出シンチ：24時間後。回盲部にトレーサーの集積（腸管内への漏出）あり。
f）g）横行結腸：治療開始2ヵ月後に横行結腸のポリープを切除。
病理：ポリープは嚢胞状に拡張した異型腺管からなり、一部に高分化型腺癌胞巣を認め腺腫内癌と診断。

【治　　療】 初期治療PSL60mg 2週間　6-メルカプトプリン併用。PSL臨床的反応8週間　維持量0mg
臨床経過：再燃寛解型

【内視鏡画像2】 治療後内視鏡

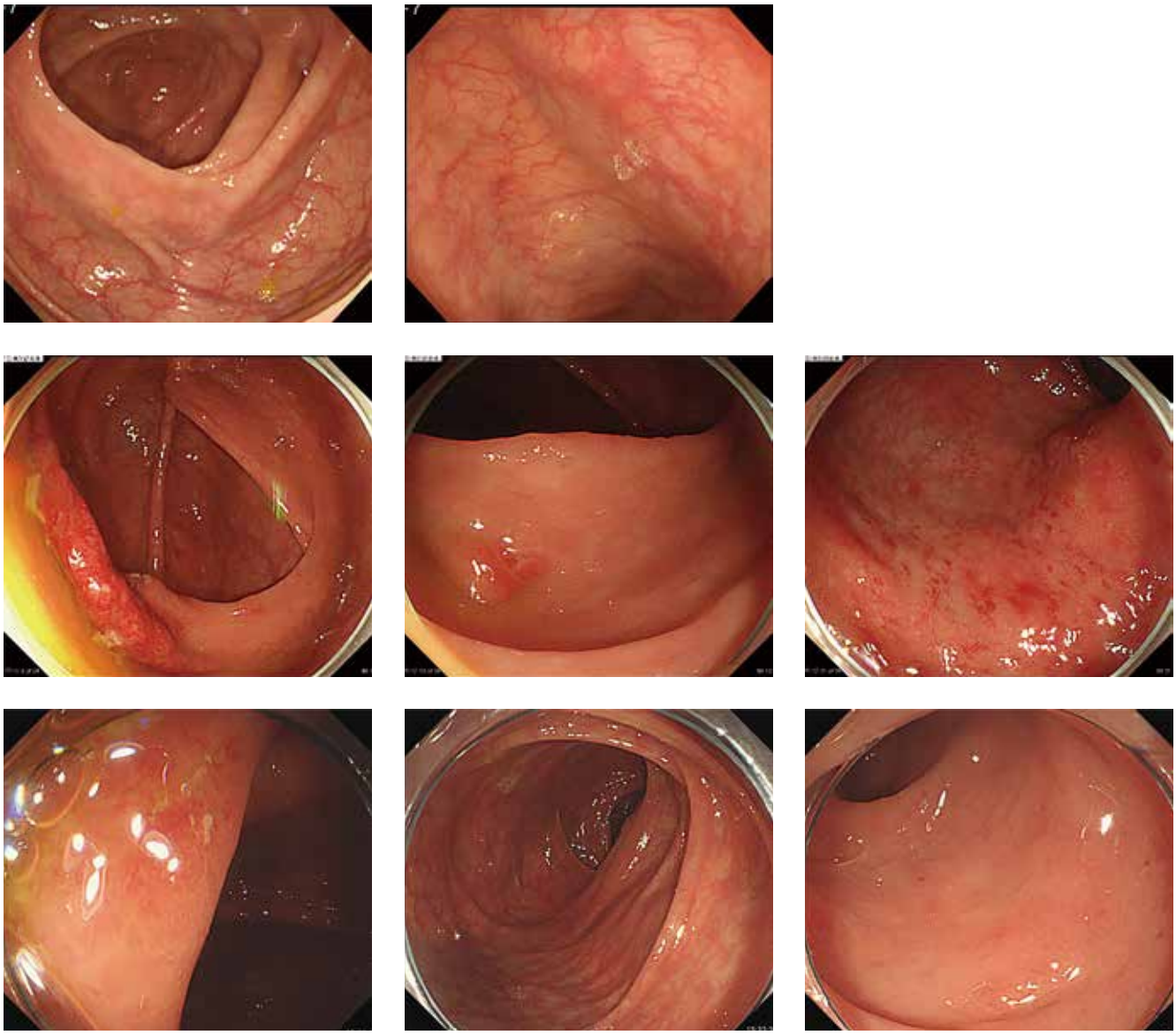

h) i) 治療1年後、大腸内視鏡。内視鏡所見は改善。
j) k) l) 治療5年後、再発時大腸内視鏡。Albが2.6まで低下するも自覚症状なく、無治療で経過観察。ただし一時的に他科で短期のPSL投与あり。
m) n) o) 治療7年後、大腸内視鏡。発赤、浮腫、微小びらんはところどころに残存も、ポリープは消失していた。

h)	i)	
j)	k)	l)
m)	n)	o)

症例50 ステロイド精神症状や糖尿病でステロイド治療継続できず、慢性持続型を呈する1例

【患　　者】 54歳男性。主訴：味覚異常、食思不振、体重減少
【臨 床 所 見】 脱毛(−)、爪甲萎縮(+)、皮膚色素沈着(−)、味覚異常(+)、排便回数2回/日、浮腫程度 軽度
【初診時データ】 Alb 1.8mg/dL　CRP 1.96mg/dL　Hb 15.1g/dL
【内視鏡画像1】

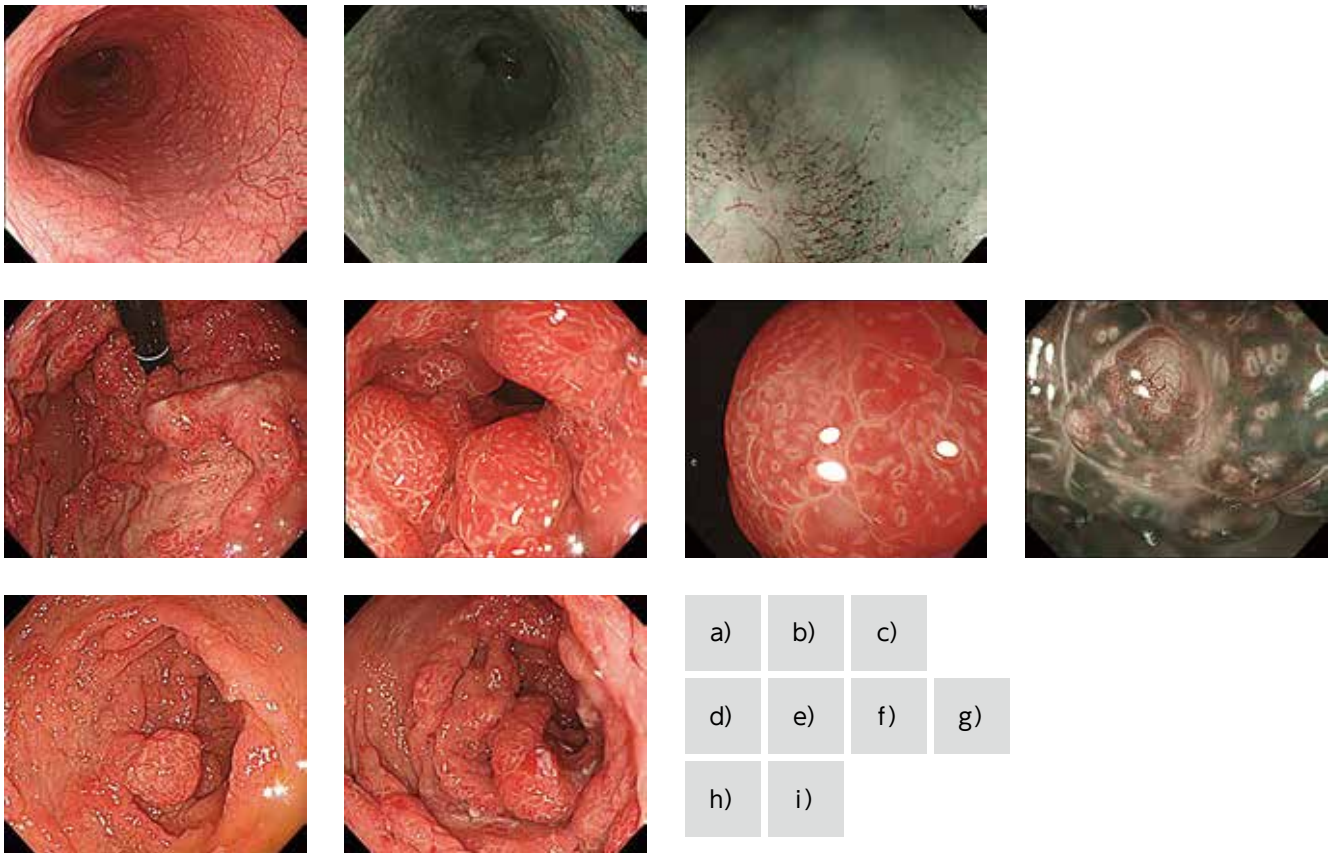

a）食道：白色光観察 散在型、小型。微小な白色扁平隆起が散在　b）同NBI　c）同NBI拡大
d）胃噴門部：密集型、中型。性状：浮腫、充血、びらん、白色調粘液付着
e）胃幽門前庭部：密集型。性状：充血、腺管開口部間距離延長　f）同拡大　g）同NBI拡大
h）十二指腸：類密集型、中型
i）上行結腸：類密集型、大型。性状：浮腫、充血、白色調粘液付着
正常粘膜と血管透見の低下した浮腫状粘膜が混在

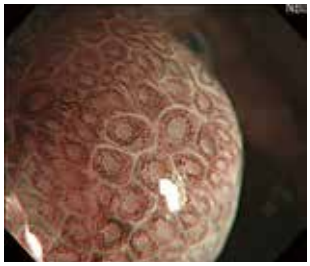

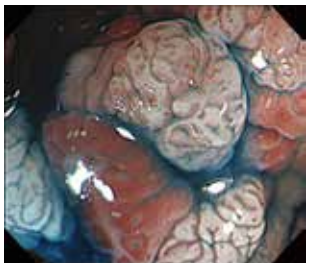

j) k) l)

m) n)

j）下降結腸：散在型、中型、充血　k）同白色光拡大　l）同NBI拡大：腺管開口部の開大。開口部間距離延長は認めない。
m）横行結腸：分葉状ポリープ。発赤結節と、やや白色結節からなる。
n）同インジゴカルミン散布後拡大：白色結節部は脳回転様に延長した腺管構造を呈し、腺管中央部は白色物で充満している。
病理：高異型度の管状腺腫

【治　　療】 初期治療PSL30mg 4週間　ステロイド無効、副作用（DM＋ステロイド精神症状）で治療継続できず
臨床経過：慢性持続型

【内視鏡画像2】 治療後1年、下部消化管内視鏡

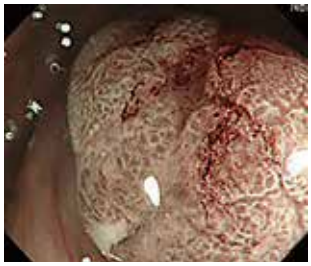

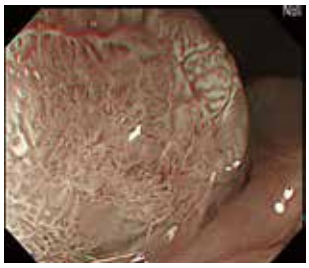

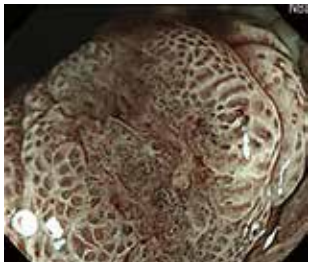

o) p)

q) r)

s) t)

o）S状結腸Isポリープ　p）同NBI拡大　病理：管状腺腫
q）横行結腸Isポリープ　r）同NBI拡大　病理：管状腺腫
s）上行結腸Isポリープ　t）同NBI拡大　病理：管状腺腫

症例51　ステロイド治療に抵抗し中心静脈栄養併用した1例

【患　　者】 66歳男性。主訴：下痢、下血
【臨 床 所 見】 脱毛（＋）、爪甲萎縮（＋）、皮膚色素沈着（＋）、味覚異常（＋）
【初診時データ】 Alb 3.6mg/dL　CRP 0.28mg/dL　Hb 15.9g/dL
【内視鏡画像】

胃：密集型、小型。 性状：充血、浮腫、びらん

【治　　療】 PSL初期治療量不明　維持量5mg　中心静脈栄養併用
臨床経過：再燃寛解型

5）ステロイド以外での治療例

症例52　消化器症状に乏しく、メサラジンで加療され内視鏡的寛解を呈した1例

【患　　者】 70歳女性。主訴：食思不振
【臨 床 所 見】 脱毛（＋）、爪甲萎縮（＋）、皮膚色素沈着（＋）、味覚異常（＋）
【初診時データ】 Alb 3.0mg/dL　CRP 4.05mg/dL　Hb 13.8g/dL
【内視鏡画像1】

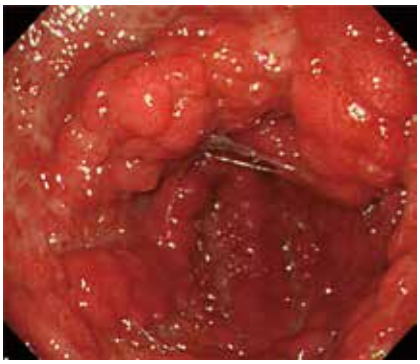

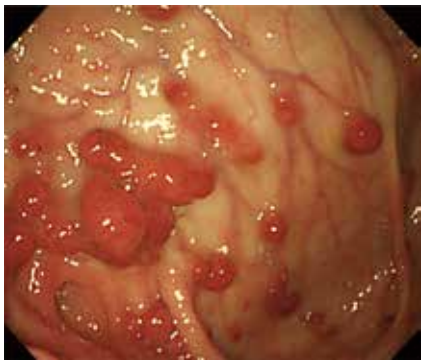

a)　b)　c)
d)

a）b）胃：密集型、中型。性状：浮腫、充血
c）十二指腸：皺壁腫大型
d）大腸：散在型、中型。性状：浮腫、充血

【治　　療】 メサラジン1500mg継続、効果不明
臨床経過：初回発作型
【内視鏡画像2】 治療後上下部消化管内視鏡検査

e）胃　f）十二指腸　g）大腸
いずれも内視鏡的寛解を得ている。

e)　f)　g)

症例53　消化器症状に乏しく、メサラジンで加療され臨床的寛解を呈した1例

【患　　者】 60歳女性。主訴：体重減少（5ヵ月で54.3→46kg）、脱毛、爪甲肥厚
【臨 床 所 見】 脱毛（＋）、爪甲萎縮（＋）、皮膚色素沈着（＋）、味覚異常（＋）、排便回数2回/日
【初診時データ】 Alb 3.9mg/dL　CRP 0.10mg/dL　Hb 13.5g/dL
【皮膚所見写真および内視鏡画像1】

a)	b)	c)
d)	e)	
f)	g)	h)
i)		

a）頭髪脱毛　b）手指爪甲萎縮　c）足指爪甲萎縮
d）e）胃（前医での上部消化管内視鏡）：散在型、中型。性状：浮腫、びらん
f）回盲部：類密集型、大型。性状：浮腫、充血、びらん
g）h）大腸：類密集型、大型。性状：浮腫、充血、びらん
i）蛋白漏出シンチ：腸管内に集積がみられる。

【治　　療】 PSL投与せず。メサラジン(ペンタサ®)3000mg/日にて寛解。
臨床経過：初回発作型

【皮膚所見写真および内視鏡画像2】 治療6ヵ月後(EGD)、1年後(CS、毛髪・爪)

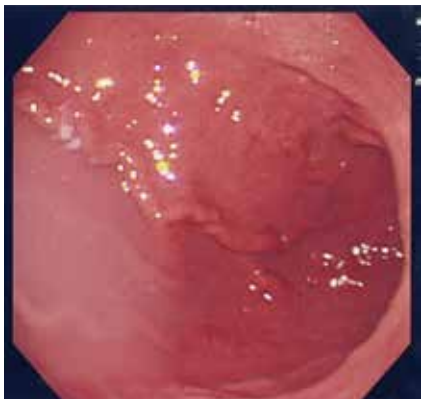
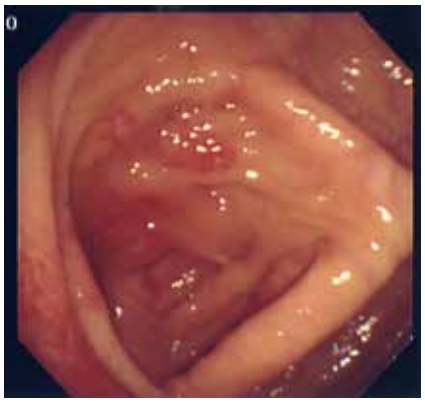

j)	k)
l)	m)
n)	o)

j) k) 胃：ポリープの減少と、粘膜所見の軽快を認める。
l) m) 大腸：ポリープは一部残存。発赤・びらんは軽快傾向。
n) 頭髪：脱毛所見は著明に改善している。
o) 手指爪甲：末梢に変形爪甲は残存するが、中枢側は正常爪甲になっている。

症例54　消化器症状に乏しく、無治療で経過観察している1例

【患　　者】 43歳男性。主訴：便潜血陽性
【臨 床 所 見】 脱毛（＋）、爪甲萎縮（＋）、皮膚色素沈着（＋）、味覚異常（＋）、排便回数1回/日
【初診時データ】 Alb 4.0mg/dL　CRP 0.01mg/dL　Hb 16.0g/dL
【内視鏡画像】

a)　b)
c)　d)　e)

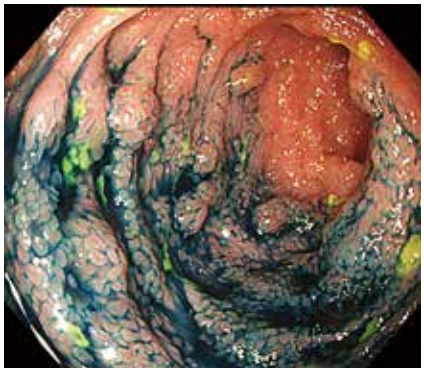
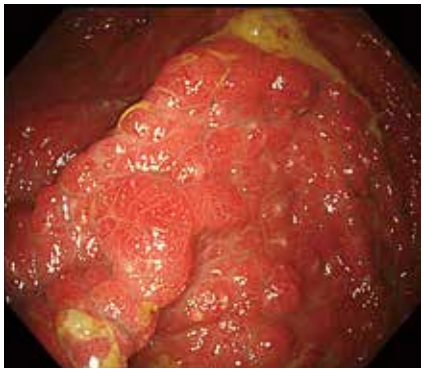

a）胃：類密集型、中型。性状：浮腫、びらん、充血
b）十二指腸：皺壁腫大型、小型
c）d）回腸末端：皺壁腫大型、小型
e）大腸：類密集型、中型。性状：浮腫、びらん、充血

【治　　療】 特に治療なく経過観察
臨床経過：慢性持続型

症例55 全身状態不良でステロイド導入できず、中心静脈栄養と経腸栄養で加療するも奏功せず死亡した1例

【患　　者】 67歳男性。主訴：食欲不振、下痢
【臨 床 所 見】 脱毛(+)、爪甲萎縮(+)、皮膚色素沈着(+)、味覚異常(−)、浮腫程度 高度
【初診時データ】 Alb 1.7mg/dL　CRP 0.98mg/dL　Hb 9.3g/dL
【内視鏡画像】

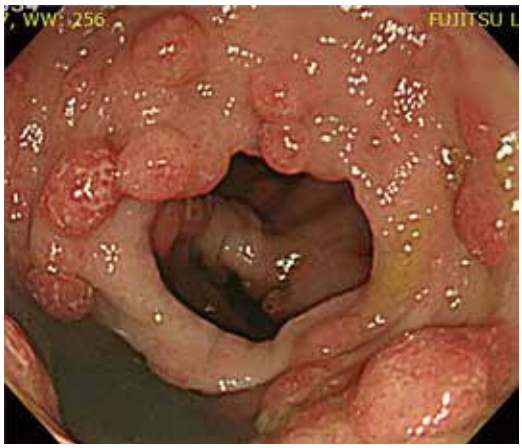

大腸：類密集型、中型。性状：充血、出血、白色調粘液付着

【治　　療】 腎不全治療中。シャントトラブルが続き、PSL導入できず。中心静脈栄養、経腸栄養併用するも、低アルブミン血症が改善せず死亡。
臨床経過：慢性持続型

6）非典型的臨床症状/疑診例

症例56　下痢を伴わなかったが、PSLで他症状が改善し、PSL freeで臨床的寛解を維持している1例

【患　　者】 47歳女性。主訴：食欲不振、胃不快感、味覚障害、体重減少、爪変形、脱毛、色素沈着
【臨 床 所 見】 脱毛（＋）、爪甲萎縮（＋）、皮膚色素沈着（＋）、味覚異常（＋）、排便回数1回/日
【初診時データ】 Alb 3.0mg/dL　CRP 0.22mg/dL　Hb 11.7g/dL
【内視鏡画像1】

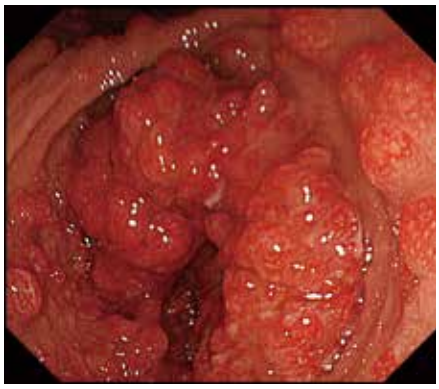

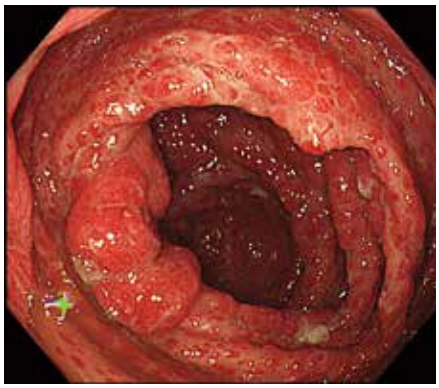
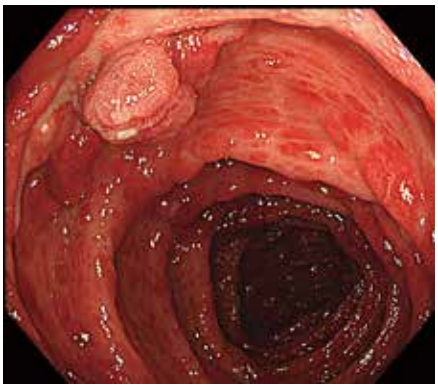

a)　b)
c)　d)

a）b）胃：密集型、中型。性状：浮腫、充血、出血　皺壁肥大様にポリープが存在
c）d）大腸：密集型、中型。性状：浮腫、充血

【治　　療】 初期治療PSL30mg 2週間　PSL臨床的反応1週間　臨床的寛解1週間
臨床経過：再燃寛解型
【内視鏡画像2】 診断後4ヵ月

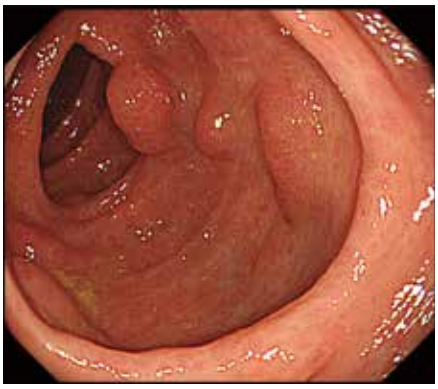

e)　f)

e）f）大腸

症例57　無症状で胃検診異常にて発見された疑診例

【患　　者】 40歳男性。主訴：検診の胃透視検査にて異常指摘
【臨 床 所 見】 爪甲萎縮（－）、皮膚色素沈着（－）、味覚異常（－）
【初診時データ】 Hb 8.2g/dL
【内視鏡画像】

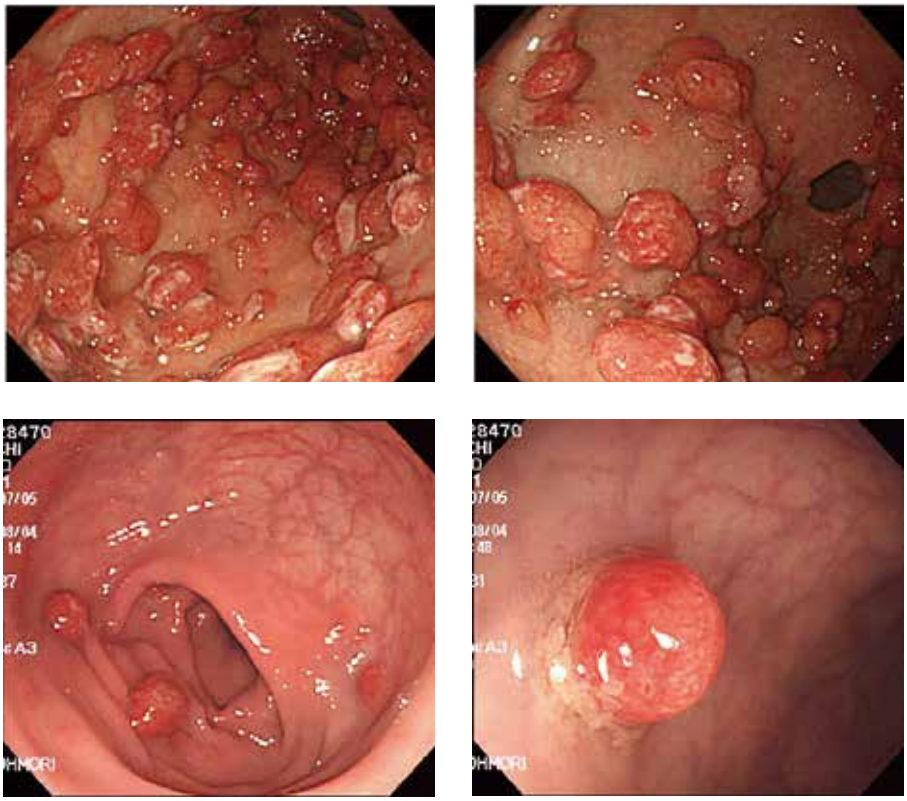

a) b)
c) d)

a）b）胃：類密集型、中型。性状：発赤・充血、介在粘膜：浮腫状
c）d）大腸：散在型、中型。性状：浮腫

症例58　味覚異常を呈しステロイド加療した疑診例

【患　　者】 58歳男性。主訴：食思不振、味覚障害
【臨 床 所 見】 脱毛（−）、爪甲萎縮（−）、皮膚色素沈着（−）、味覚異常（＋）、浮腫（−）
体重減少5kg/月
【初診時データ】 Alb 3.4mg/dL　CRP 0.03mg/dL　Hb 19.5g/dL
【内視鏡画像】

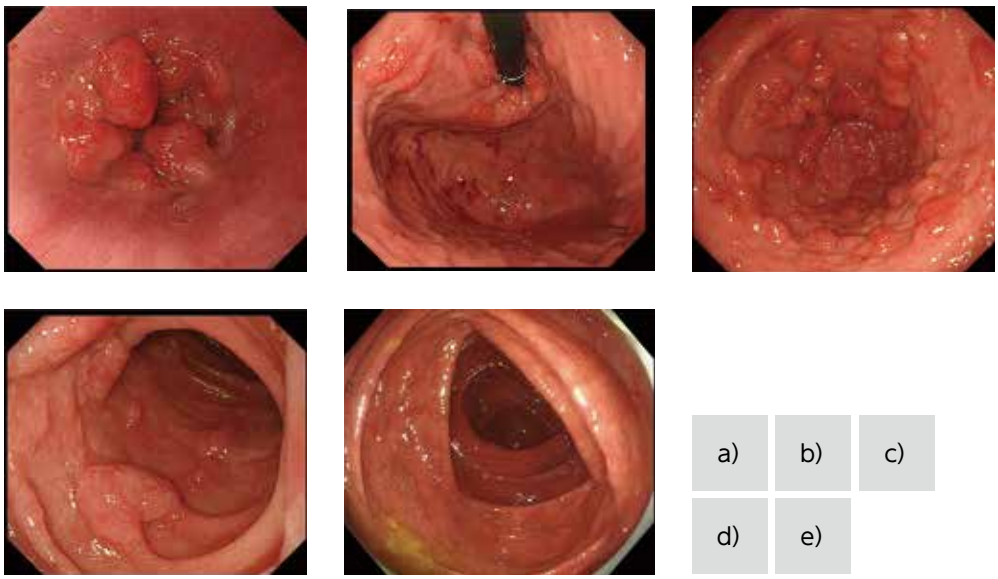

a)　b)　c)
d)　e)

a）食道胃接合部：食道粘膜は正常。胃粘膜にポリープ多発を認める。
b）c）胃：類密集型、中型。性状：発赤・充血、介在粘膜：浮腫状
d）十二指腸：皺壁腫大型、中型
e）大腸：異常所見なし

【治　　療】 初期治療PSL40mg 2週間、症例提示時、治療継続中
臨床経過：初回発作型

症例59　食後腹部違和感と脱毛を主訴とした1例

【患　　者】 56歳女性。主訴：食後の腹部違和感
【臨 床 所 見】 脱毛（＋）、皮膚色素沈着（−）、下痢
【初診時データ】 Alb 3.5mg/dL
【内視鏡画像】

a)　b)　c)

a）b）胃：類密集型、小型。介在粘膜浮腫
c）結腸：類密集型、小型

症例60 味覚異常を主訴とし、大腸に黄白色調粘液付着を認め、ステロイドが奏功した1例

【患　　者】 83歳男性。主訴：味覚障害、体重減少
【臨 床 所 見】 脱毛(−)、爪甲萎縮(−)、皮膚色素沈着(−)、排便回数不明、浮腫程度 軽度
【初診時データ】 Alb 2.0mg/dL　CRP 0.69mg/dL　Hb 10.4g/dL
【内視鏡画像1】

a) b) c)
d) e)

a)b) 胃：類密集型、中型
c) 十二指腸：正常
d)e) 大腸：類密集型、小型。白色調粘液の付着あり。

【治　　療】 初期治療PSL30mg 1週間　PSL臨床的反応2週間　臨床的寛解12週間、維持量0mg
臨床経過：初回発作型
【内視鏡画像2】 診断後1ヵ月、上下部消化管内視鏡検査

f)g) 胃の内視鏡所見の改善はわずかだが、
h) 大腸では、ポリープの著明な減少を認める。

f) g) h)

症例61　消化器症状に血便を主訴とした1例

【患　　者】 65歳男性。主訴：下肢浮腫、血便
【臨 床 所 見】 脱毛（＋）、爪甲萎縮（＋）、皮膚色素沈着（＋）、味覚異常（＋）、排便回数5回/日、浮腫程度 軽度
【初診時データ】 Alb 3.9mg/dL　CRP 0.14mg/dL　Hb 11.1g/dL
蛋白漏出シンチ陰性
【内視鏡画像】

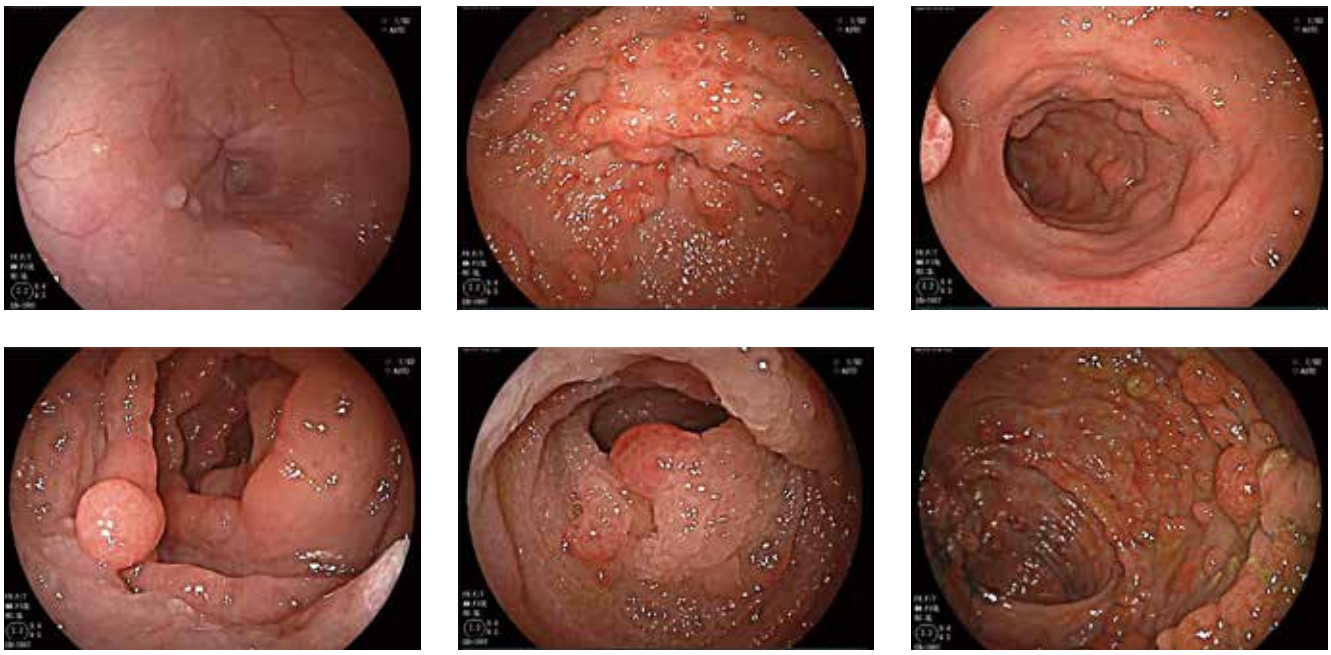

a）食道：散在型、小型。性状：浮腫状、扁平～亜有茎性ポリープの散在を認める。
b）胃：類密集型、中型。性状：浮腫、充血、出血
c）十二指腸：皺壁腫大型。中型ポリープの散在も認める。
d）空腸：皺壁腫大型、小～中型ポリープの散在も認める。
e）回腸：皺壁腫大型
f）大腸：類密集型、小型。性状：浮腫

a)	b)	c)
d)	e)	f)

【治　　療】 初期治療PSL30mg 6週間　PSL臨床的反応6週間　維持量10mg
臨床経過：初回発作型

症例62 下痢を伴わなかったがPSLに反応し、PSL2.5mgで臨床的寛解を維持している1例

【患　　者】 55歳男性。主訴：食欲低下、顔面の色素沈着、爪甲異常出現
【臨 床 所 見】 脱毛(−)、爪甲萎縮(+)、皮膚色素沈着(+)、味覚異常(−)、排便回数2回/日
【初診時データ】 Alb 4.3mg/dL　CRP 0.01mg/dL　Hb 9.4g/dL
糞便中α1アンチトリプシンクリアランス 24.5mL/日
【内視鏡画像】

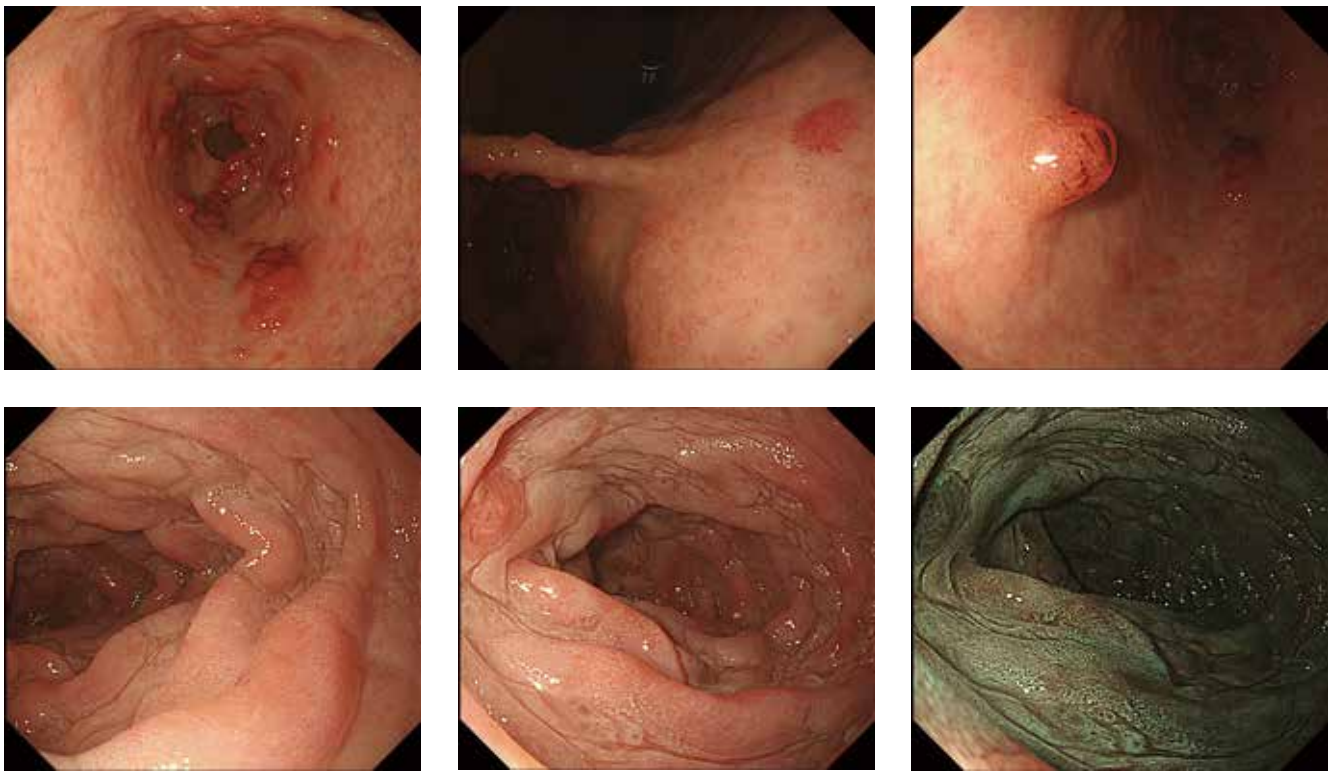

a)b)c) 胃：散在型(丈の低い隆起性病変が密集)、中型。発赤
d)e)f) 十二指腸：皺壁腫大型。絨毛の平底化がみられる。

a)	b)	c)
d)	e)	f)

【治　　療】 初期治療PSL30mg 2週間　PSL臨床的反応1週間　臨床的緩解7週間　維持量2.5mg
臨床経過：初回発作型

症例63　下痢を伴わなかったがPSL奏功し、PSL free臨床的寛解を呈した1例

【患　　者】 61歳女性。主訴：味覚異常、体重減少
【臨 床 所 見】 脱毛（＋）、爪甲萎縮（＋）、皮膚色素沈着（＋）、味覚異常（＋）、排便回数1回/日
【初診時データ】 Alb 3.7mg/dL　CRP 0.37mg/dL　Hb 14.3g/dL
【内視鏡画像1】

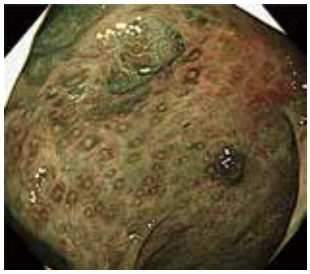

a)　b)　c)
d)　e)
f)　g)

a）食道：散在型、中型。性状：浮腫状
b）胃：類密集型、中型。性状：浮腫・充血
c）十二指腸：皺壁腫大型。絨毛の浮腫を認める。
d）e）空腸：類密集型、小型
f）g）大腸：類密集型、中～小型。性状：浮腫

【治　　療】 初期治療PSL30mg 1週間　PSL臨床的反応1週間　臨床的寛解4週間　維持量0mg
臨床経過：初回発作型
【内視鏡画像2】 治療中カプセル内視鏡

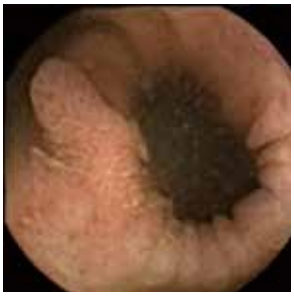

h)　i)

h）i）空腸：ポリープ数の減少を認める。

症例64 下痢を伴わなかったがPSLに反応し、PSL10mgで臨床的寛解を維持している1例

【患　　者】 61歳男性。主訴：下痢
【臨 床 所 見】 脱毛（+）、爪甲萎縮（+）、皮膚色素沈着（−）、味覚異常（+）、排便回数1回/日
【初診時データ】 Alb 3.7mg/dL　CRP 0.51mg/dL　Hb 15.2g/dL
【皮膚所見写真および内視鏡画像】

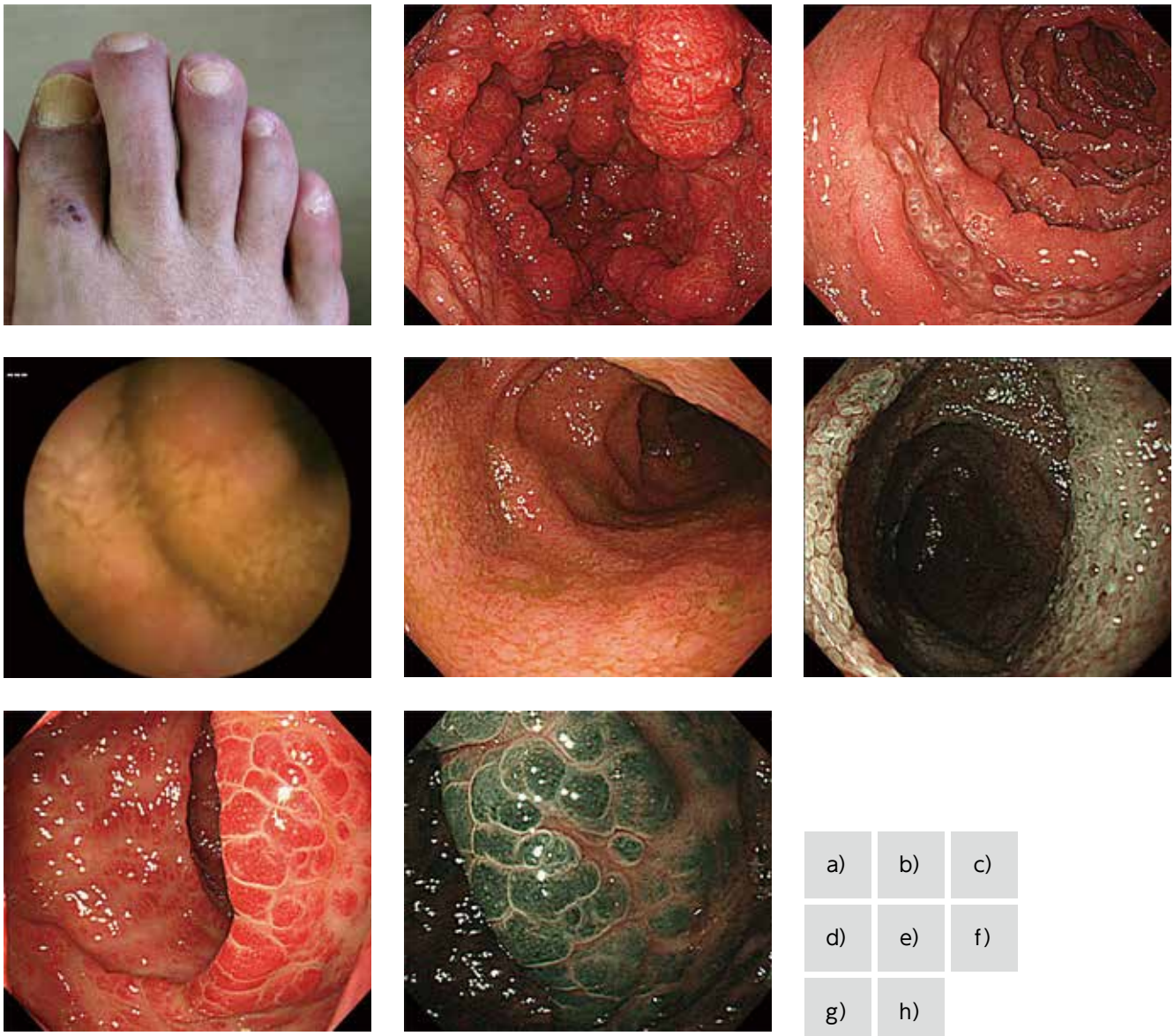

a)　b)　c)
d)　e)　f)
g)　h)

a）足指の爪甲萎縮像
b）胃：密集型、大型。性状：浮腫、充血、白色調粘液付着
c）十二指腸：皺壁腫大型
d）回腸：皺壁腫大型。発赤を伴う炎症性ポリープの散在
e）f）回腸末端：絨毛の腫大を認める
g）h）大腸：密集型、中型。性状：浮腫、充血

【治　　療】 初期治療PSL40mg 4週間　PSL臨床的反応4週間　臨床的寛解12週間　維持量10mg
臨床経過：初回発作型

症例65　下痢を伴わなかったがPSL奏功し、ほぼポリープが消失した1例

【患　　者】 65歳女性。主訴：便潜血陽性
【臨 床 所 見】 脱毛(+)、爪甲萎縮(+)、皮膚色素沈着(−)、味覚異常(+)、排便回数1回/日
【初診時データ】 Alb 3.2mg/dL　CRP 0.10mg/dL　Hb 13.3g/dL
【内視鏡画像1】

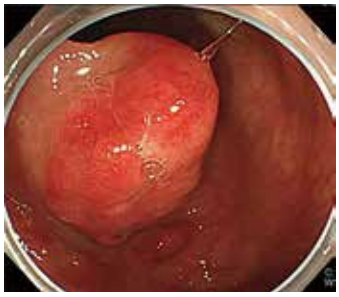

a)　b)　c)
d)　e)

a)b) 胃：密集型、中型。性状：浮腫、びらん
c) 十二指腸：皺壁腫大型。やや発赤、粘膜粗造で白色斑
d)e) 大腸：散在型、大型。発赤の強いポリープが多発するなか、一部は退色調のポリープも混在。介在粘膜はほぼ正常で境界鮮明。

【治　　療】 初期治療PSL30mg 2週間　PSL臨床的反応6週間　臨床的寛解14週間　維持量0mg
臨床経過：初回発作型
【内視鏡画像2】 診断2年後、寛解維持中の上下部消化管内視鏡検査施行

f)　g)　h)
i)　j)

f)g) 胃　h) 十二指腸　i)j) 大腸
いずれの部位でも、粘膜所見の著明な改善を認める。

症例66 消化器症状に乏しかったが、ステロイドへの著明な反応を呈し内視鏡的寛解を示した1例

【患　　者】 63歳女性。主訴：味覚異常
【臨 床 所 見】 脱毛(+)、爪甲萎縮(+)、皮膚色素沈着(+)、排便回数2回/日
【初診時データ】 Alb 3.6mg/dL　CRP <0.10mg/dL　Hb 13.1g/dL
【内視鏡画像1】

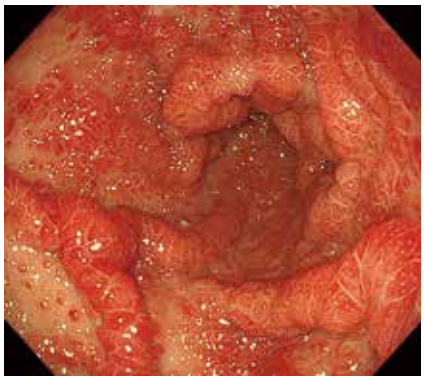

a) b)
c) d)

a)b) 胃：類密集型、小型。発赤、浮腫性。前庭部にひだの肥厚を認める。
c)d) 小腸カプセル内視鏡：皺壁腫大型。ポリープはないものの、顆粒状粘膜、白色絨毛、発赤あり、一部に鱗状粘膜も認める。

【治　　療】 初期治療PSL40mg 2週間、PSL臨床的反応2週間、臨床的寛解8週間、維持量5mg
臨床経過：初回発作型
【内視鏡画像2】

e) f)

e)f) 胃：ポリープは消失している。

症例67 消化器症状を伴わなかったが、ステロイドへの著明な反応を呈し、僅かにポリープ残存した1例

【患　　者】 50歳女性。主訴：味覚障害、色素沈着、脱毛、浮腫
【臨 床 所 見】 脱毛(+)、爪甲萎縮(+)、皮膚色素沈着(+)、浮腫程度 中等度
【初診時データ】 Alb 2.8mg/dL　CRP 0mg/dL　Hb 12.8g/dL
【内視鏡画像1】

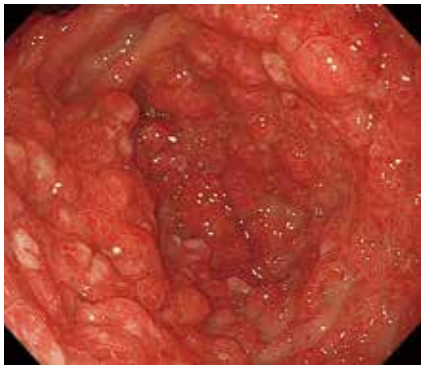

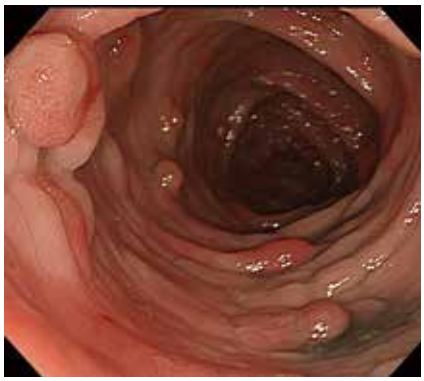

a) b) c)
d) e)

a)b) 胃：密集型、小型。性状：発赤・充血、介在粘膜：浮腫状
c) 十二指腸：皺壁腫大型、小型
d) 回腸末端：皺壁腫大型、小型
e) 大腸：散在型、中型。性状：浮腫

【治　　療】 初期治療PSL40mg 2週間　内視鏡的反応1ヵ月　内視鏡的寛解42ヵ月　維持量0mg
臨床経過：初回発作型

【内視鏡画像2】 PSL40mgで治療開始。以後、漸減・終了。
42ヵ月後内視鏡検査

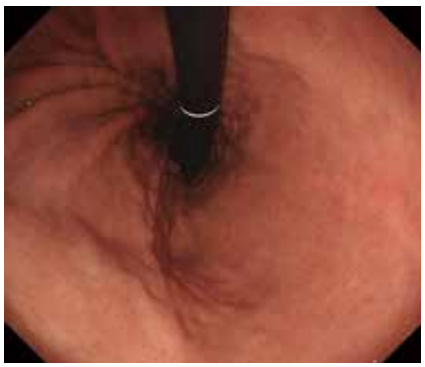

f) g) h)
i) j)

f）g）胃：ポリープは著明に消退
h）十二指腸：内視鏡所見は軽快
i）回腸末端：ポリープは消失し、絨毛の浮腫も軽快
j）大腸：ポリープは一部残存しているものの、数は減少している。

症例68　下痢を伴わなかったが、診断時早期大腸癌を認め、内視鏡的切除された1例

【患　　者】 64歳男性。主訴：色素沈着、味覚異常、食思低下、爪甲萎縮
【臨 床 所 見】 脱毛（＋）、爪甲萎縮（＋）、皮膚色素沈着（＋）、味覚異常（＋）、排便回数1回/日
【初診時データ】 Alb 4.2mg/dL　CRP 0.15mg/dL　Hb 15.4g/dL
【内視鏡画像1】

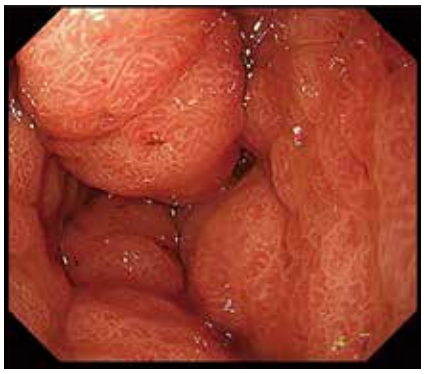

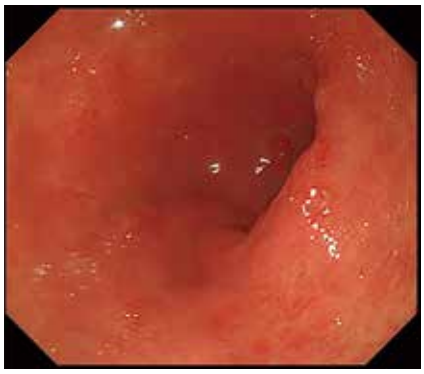

a)　b)　c)
d)　e)

a）b）胃：密集型、中型。性状：発赤・充血、介在粘膜：浮腫状
c）十二指腸内：皺壁腫大型。形状：半球状　分布：散在性、小型
d）大腸：散在型、中型。性状：発赤調で浮腫状　介在粘膜：正常で境界明瞭
e）大腸：隆起性病変に対し内視鏡的切除施行したところ、tub1、pTis（M）、ly0、v0、pHM0、pVM0、pER0

【治　　療】 初期治療PSL40mg 2週間　PSL臨床的反応2週間　臨床的寛解8週間　維持量0mg
臨床経過：初回発作型
【内視鏡画像2】 診断2年後、寛解維持中の上下部消化管内視鏡検査施行

f）胃　g）十二指腸　h）大腸
いずれの部位でも、ポリープの著明な減少、ほぼ消失を認める。

f)　g)　h)

症例69　皮膚所見は認めたものの、下痢を伴わなかった疑診例

【患　　者】 73歳女性。主訴：食欲低下、全身倦怠感、膀胱炎症状、爪変色・剥離、脱毛、手の震え
【臨 床 所 見】 脱毛(+)、爪甲萎縮(+)、皮膚色素沈着(−)、味覚異常(−)、排便回数1回/日
【初診時データ】 Alb 3.8mg/dL　CRP 0.01mg/dL　Hb 12.8g/dL
【内視鏡画像】

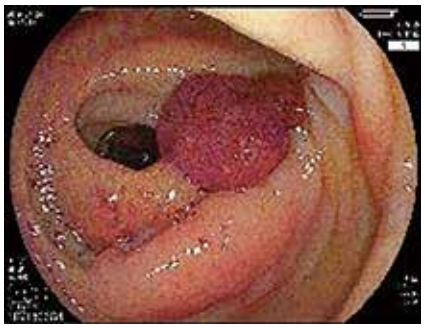

a)	b)	c)
d)	e)	
f)	g)	

a)b) 胃：密集型、中型。性状：浮腫、出血、白色調粘液付着
c) 十二指腸：皺壁腫大型、小顆粒状変化
d)e) 小腸：皺壁腫大型、小型。白色絨毛、発赤
f)g) 大腸：散在型、大型。性状：発赤

臨床経過：初回発作型

症例70　食後の腹部違和感を契機に発見された1例

【患　　者】 56歳女性。主訴：食後の腹部違和感
【臨 床 所 見】 脱毛(+)、皮膚色素沈着(−)、下痢
【初診時データ】 Alb 3.5mg/dL
【内視鏡画像】

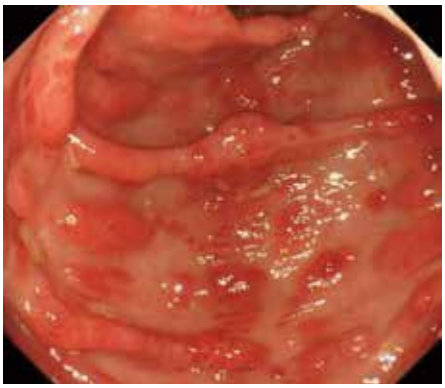

a)b) 胃：密集型、小型、介在粘膜浮腫。
c) 結腸：類密集型、小型

a) b) c)

症例71　体重減少、味覚障害を主訴とし、血漿アルブミン低下が軽度に留まった1例

【患　　者】 75歳男性。主訴：体重減少、味覚障害、爪の変形、血便、下痢
【臨 床 所 見】 脱毛(−)、爪甲萎縮(+)、皮膚色素沈着(−)、味覚異常(+)、体重減少−10kg/3ヵ月
【初診時データ】 Alb 3.5mg/dL　CRP 0.2mg/dL　Hb 16.1g/dL
【内視鏡画像】

a)	b)	c)
d)	e)	
f)	g)	
h)	i)	

a)b)c) 胃：密集型、大型。性状：浮腫、充血、白色調粘液付着
d)e) 十二指腸：密集型、小型。白色絨毛
f)g) 小腸：皺壁腫大型。白色絨毛
h)i) 大腸：散在型、中型。性状：浮腫、充血

臨床経過：初回発作型

症例72　検診内視鏡で胃病変発見された疑診例

【患　　者】 68歳男性。主訴：検診の上部消化管内視鏡検査で異常指摘
【臨 床 所 見】 脱毛(−)、爪甲萎縮(+)、皮膚色素沈着(+)、味覚異常(−)、排便回数1回/日
【初診時データ】 Alb 4.0mg/dL　CRP 0.2mg/dL　Hb 12.4g/dL
【内視鏡画像】

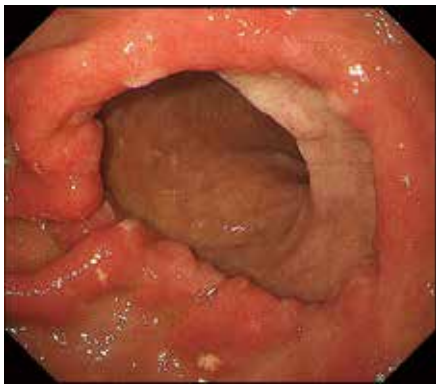

a)　b)

a)b) 胃吻合部(胃潰瘍穿孔、幽門側胃切除後)：粘膜浮腫と、小型ポリープの散在がみられる。

【治　　療】 特記事項なし
臨床経過：初回発作型

7）食道病変併存例

症例73　食道に乳頭腫様ポリープを認め、消退が胃ポリープと一致した1例

A Tanaka et al. *Digestive and Liver Disease*. 2020; 352: 52(3)より許可を得て転載

【患　　者】 62歳男性。主訴：味覚障害、下痢、体重減少
【臨 床 所 見】 脱毛(+)、爪甲萎縮(+)、皮膚色素沈着(+)、味覚異常(+)、排便回数5回/日
【初診時データ】 Alb 3.5mg/dL　CRP 0.09mg/dL　Hb 16.1g/dL
【内視鏡画像1】

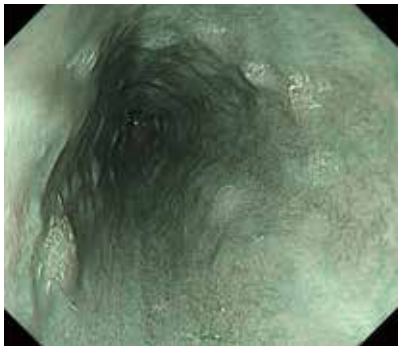

a)　b)　c)
d)　e)
f)

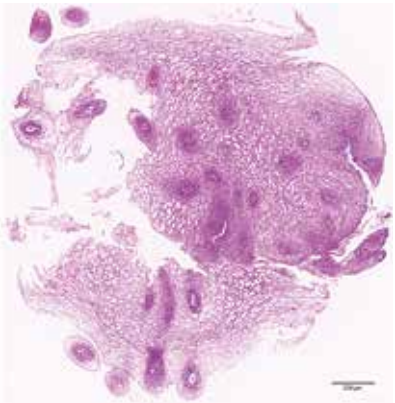

a）b）食道：散在型、小型。乳頭腫様ポリープの散在がみられる。
c）胃：類密集型、中型。性状：浮腫、充血、白色調粘液の付着
d）十二指腸：皺壁腫大型。性状：浮腫、出血
e）大腸：密集型、中型。性状：浮腫、出血、充血
f）食道ポリープの病理組織。重層扁平上皮が絨毛状に増生しているのが確認できる。
浮腫性変化や炎症細胞浸潤はみられない。

【治　　療】 初期治療PSL40mg 2週間　PSL臨床的反応1週間　臨床的寛解4週間　維持量5mg
再燃時PSL治療量40mg
臨床経過：寛解再燃型

【内視鏡画像2】

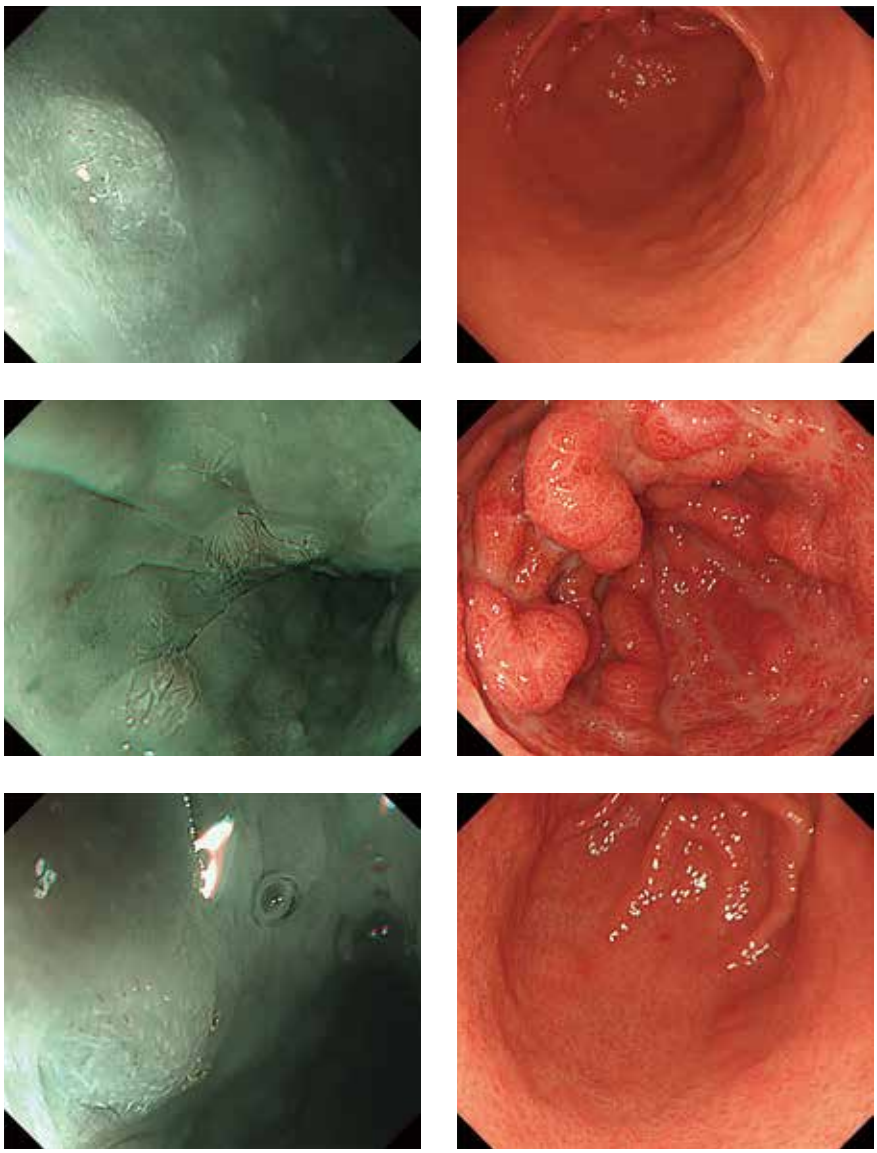

g)　h)
i)　j)
k)　l)

g) i) k) 食道ポリープNBI像
h) j) l) 胃前庭部
g) h) PSL初期治療後
i) j) 再燃時
k) l) PSL再治療後
再燃・寛解に伴い、胃のポリープの消退と、食道ポリープの絨毛様構造の消退がみられる。

8）腫瘍合併例

症例74　初期治療後3ヵ月時胃癌と大腸癌の併存を認め、胃全摘術と結腸EMRで加療された1例

【患　　者】 46歳男性。主訴：下痢、味覚異常、脱毛
【臨 床 所 見】 脱毛（＋）、爪甲萎縮（＋）、皮膚色素沈着（＋）、味覚異常（＋）、排便回数4回/日　浮腫程度 軽度
【初診時データ】 Alb 3.2mg/dL　CRP 0.72mg/dL　Hb 14.2g/dL
【皮膚所見写真および内視鏡画像1】

a)　b)
c)　d)　e)

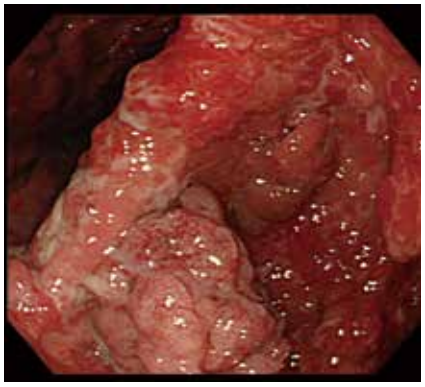
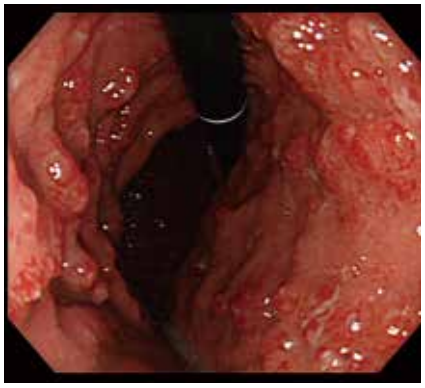
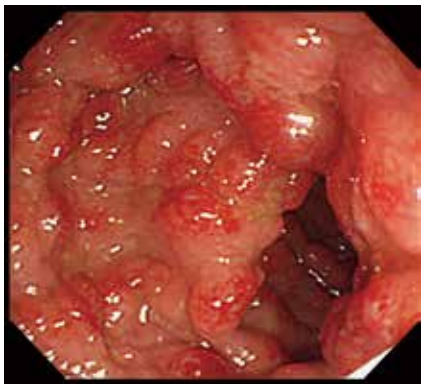

a）頭部写真。脱毛に加え、前額部に色素沈着あり　b）手指：爪甲萎縮
c）d）胃：密集型、中型。性状：発赤・充血・白色粘液付着、介在粘膜：浮腫状
e）大腸：密集型、小型。性状：発赤

【治　　療】 初期治療PSL50mg 2週間　PSL臨床的反応2週間　臨床的寛解12週間
内視鏡的反応3ヵ月　内視鏡的寛解12ヵ月　維持量3mg
臨床経過：初回発作型

【内視鏡画像2】 治療後3ヵ月、上部消化管内視鏡検査

f) g)

h) i)

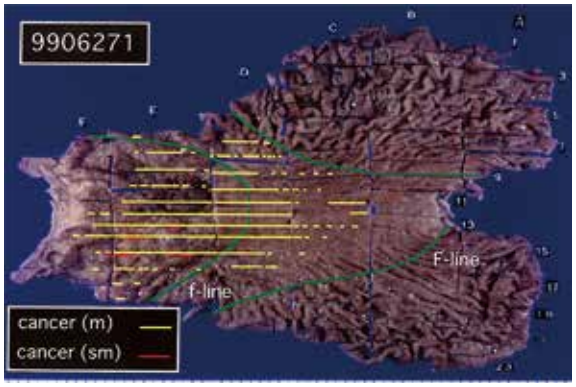

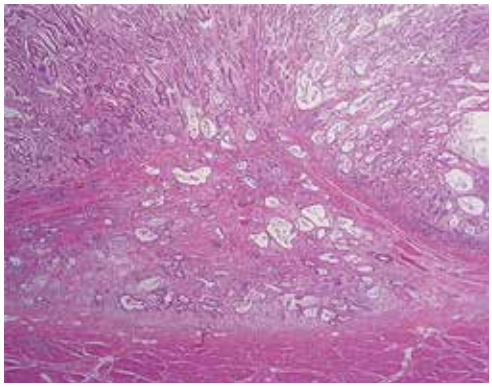

f）ポリープは縮小傾向を認めたが、前庭部からの生検にて中分化型腺癌と診断された。
g）体部小弯からの生検にて低分化型腺癌と診断されたが、内視鏡ではその範囲を同定することは困難であった。
h）手術標本。前庭部の結節隆起を含み、体上部～前庭部にかけて主に粘膜層を表層拡大進展する腺癌。
径150×95mm、cType0 Ⅰ＋Ⅱa+Ⅱb、tub2>por、sig、sm2、ly0、v0、n0、StageIA
i）前庭部、結節隆起の病理写真。中分化型腺癌が主に粘膜内で増殖していた。

【内視鏡画像3】 発症後3ヵ月、下部消化管内視鏡検査

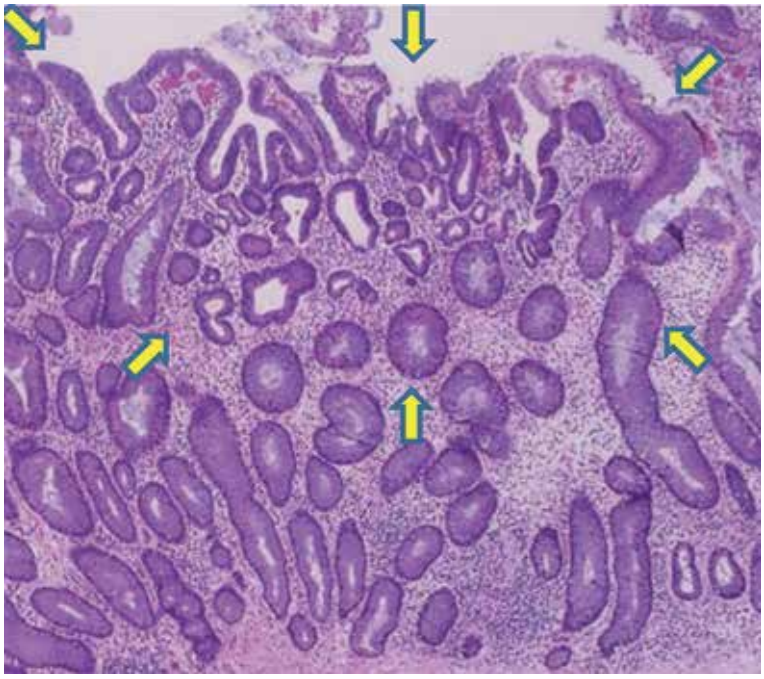

j) k) l)

j）全体的にポリープは減少。
k）下行結腸中部に径6mm大のIsp polypを認め、生検にて高分化型腺癌と診断。
l）病理所見。隆起の大部分は嚢胞状に拡張する過形成性の腺管と、間質の浮腫により形成されており、頂部に低異型度の高分化腺癌の小胞巣を認めた（矢印の範囲内）。

【内視鏡画像4】 治療後21年、下部消化管内視鏡

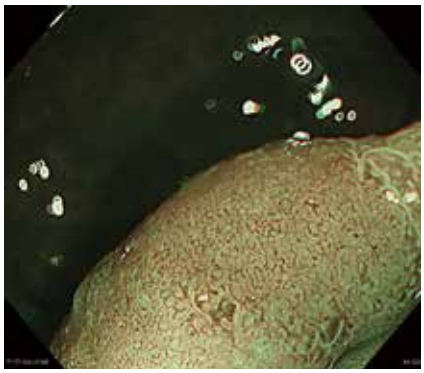

m) 大腸：内視鏡的寛解を維持するも径10mm大のIsp polypを認めた。病理学的に大腸腺腫と診断された。
n）インジゴカルミン散布白色光拡大像　o）NBI拡大像

m) n) o)

症例75　診断8ヵ月後早期胃癌が発見されESDで加療された1例

【患　　者】 72歳男性。主訴：心窩部痛、食思不振、体重減少、下痢、脱毛、味覚異常
【臨 床 所 見】 脱毛（＋）、爪甲萎縮（＋）、皮膚色素沈着（＋）、味覚異常（＋）、排便回数10回/日
【初診時データ】 Alb 3.8mg/dL　Hb 14.1g/dL
【内視鏡画像1】

a)　b)　c)
d)　e)

a）b）胃：類密集型、小型。性状：発赤・充血、介在粘膜：浮腫状
c）十二指腸：皺壁腫大型、小型
d）e）大腸：類密集型、中型。性状：発赤

【治　　療】 初期治療PSL30mg 2週間　PSL臨床的反応4週間　維持量0mg
臨床経過：初回発作型

【内視鏡画像2】

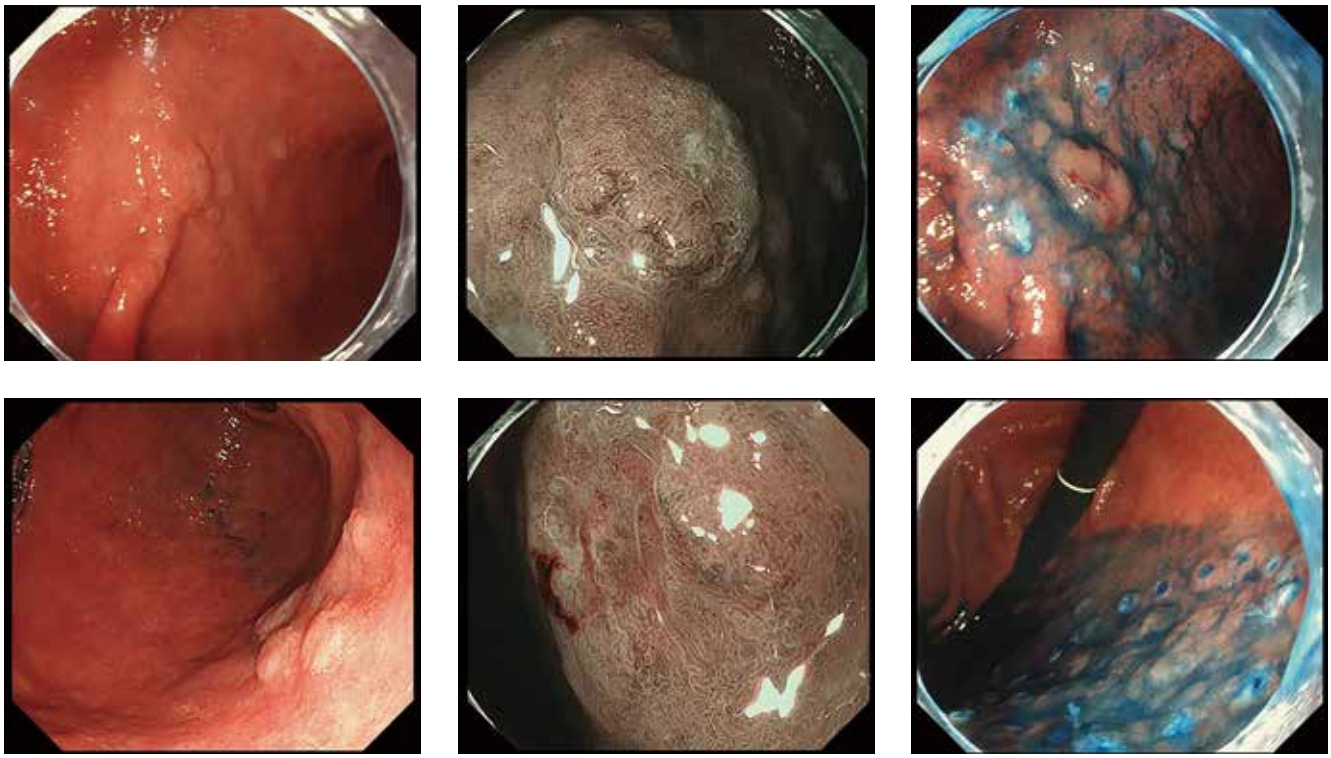

f)g)h) 診断6ヵ月後、胃体下部前壁
i)j)k) 診断8ヵ月後、胃体下部後壁の0-IIa病変をESD。
病理：adenocarcinoma(tub1)

f) g) h)
i) j) k)

【内視鏡画像3】 診断後3年　寛解維持中

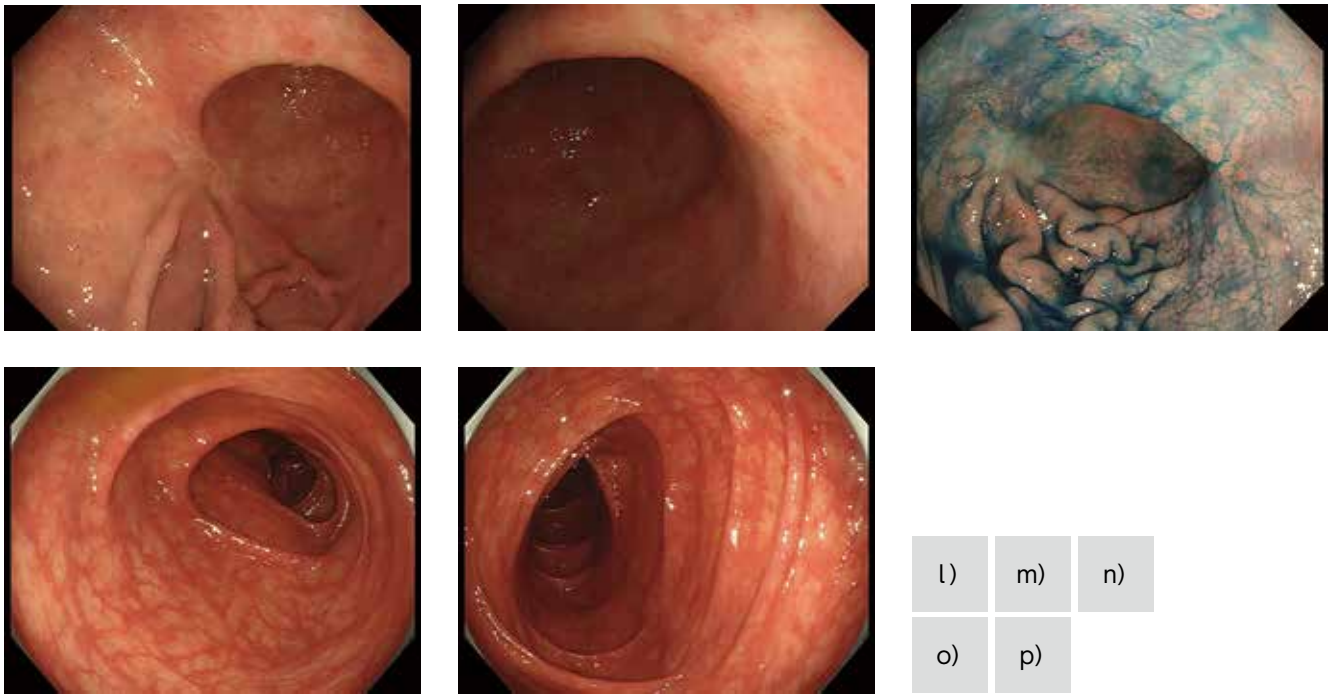

l)m)n) 上部消化管内視鏡
o)p) 大腸内視鏡

l) m) n)
o) p)

症例76　診断時多発胃癌が発見され、胃全摘術後ステロイド加療された1例

【患　　者】 64歳女性。主訴：下痢、体重減少、脱毛、爪の萎縮、色素沈着
【臨 床 所 見】 脱毛(+)、爪甲萎縮(+)、皮膚色素沈着(+)、味覚異常(+)
【初診時データ】 Alb 3.1mg/dL　Hb 7.0g/dL
【内視鏡画像】

a)　b)　c)
d)　e)

a）胃：類密集型、大型。性状：浮腫、出血、びらん、充血
b）胃角部小彎15mm、0-Ⅰ
c）前庭部小彎30mm、0-Ⅰ+Ⅱc
d）前庭部後壁15mm、0-Ⅰ
e）幽門輪前壁25mm、0-Ⅰ

【治　　療】 胃全摘術を行ったのちにPSL投与し寛解(PSL投与に関する詳細は不明)。
臨床経過：初回発作型

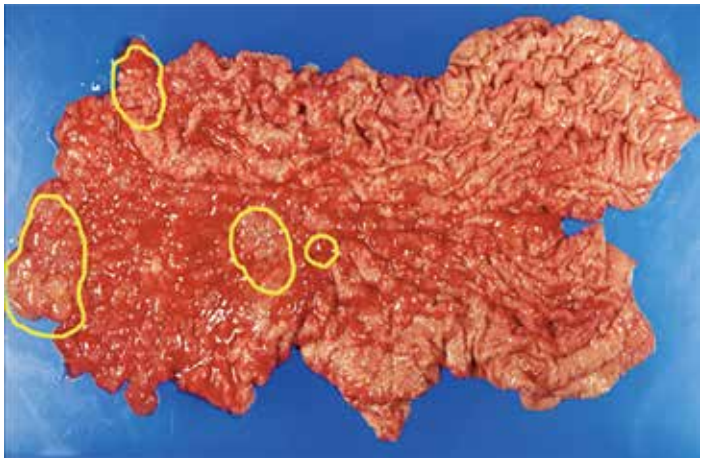

病理写真
b)c)d) Gastric cancer, tubular adenocarcinoma, well differentiated type, pT1a(m), int, Ly0(D2-40), v0(EVG)
e) Gastric cancer, tubular adenocarcinoma, well differentiated type, 44×24mm, pT1b2(SM2), int, INFα, Ly1(D2-40), v0(EVG), pPM0, pDM0

症例77　初期治療後胃癌が発見され、胃全摘術施行された1例

【患　　者】 59歳男性。主訴：貧血、CTにて回盲部腫瘤を疑う所見
【臨 床 所 見】 脱毛(−)、爪甲萎縮(+)、皮膚色素沈着(+)、排便回数不明、浮腫程度不明、体重減少約8kg/6ヵ月
【初診時データ】 Alb 1.7mg/dL　CRP 0.4mg/dL　Hb 9.1g/dL
【内視鏡画像1】

a)　b)

a）胃：胃体部、類密集型、小型、浮腫状、充血あり。
b）胃：胃角大彎に大型、浮腫状、易出血性病変

【治　　療】 初期治療PSL40mg 1週間　PSL臨床的反応1週間　臨床的緩解12週間　維持量0mg
臨床経過：初回発作型
【内視鏡画像2】 診断後3ヵ月

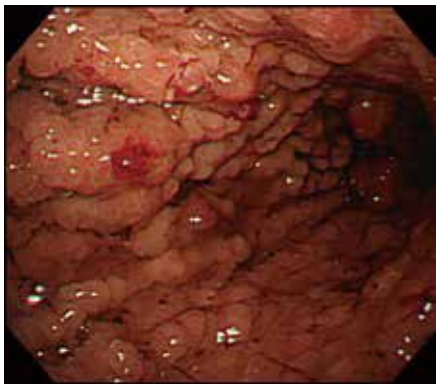

c)　d)

c）ポリープの縮小を認めるが内視鏡的寛解は得られていない。
d）胃角大彎の病変は縮小したが、不整な隆起病変が明らかになり胃癌合併と診断され胃全摘術施行。

症例78　診断時に胃癌が発見され、ESDで加療された1例

【患　　者】 74歳男性。主訴：下痢、意識障害
【臨 床 所 見】 脱毛(+)、爪甲萎縮(+)、皮膚色素沈着(+)、味覚異常(+)、排便回数12回/日　浮腫程度 軽度
【初診時データ】 Alb 2.3mg/dL　CRP 10.8mg/dL　Hb 15.6g/dL
【内視鏡画像】

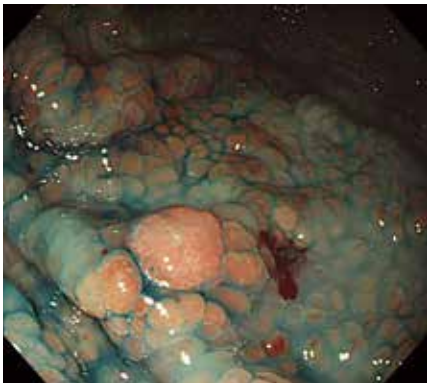

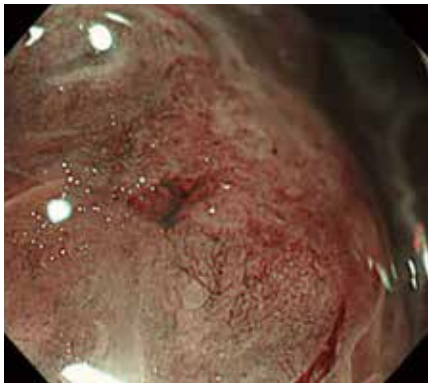

a) b)
c)

a)b)c) 胃：密集型、小型。性状：浮腫、充血、白色調粘液付着
体下部大彎前壁に0-Ⅱa→内視鏡的粘膜下層剥離術施行
intramucosal well-differentiated tubular adenocarcinoma(7×6mm)

【治　　療】 初期治療PSL60mg 1週間　PSL臨床的反応2週間
臨床経過：慢性持続型

症例79　初期治療後の内視鏡で十二指腸乳頭癌が発見された1例

【患　　者】 66歳男性。主訴：味覚異常
【臨 床 所 見】 脱毛(+)、爪甲萎縮(+)、皮膚色素沈着(+)、排便回数2回/日　浮腫程度 軽度
【初診時データ】 Alb 2.5mg/dL　CRP 0.04mg/dL　Hb 15.6g/dL
【内視鏡画像1】

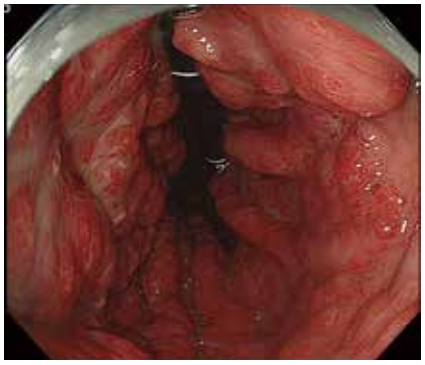

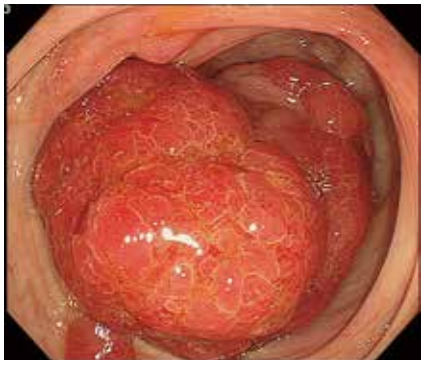

a) b) c)
d) e)

a)b)c) 胃：密集型、中型。性状：浮腫状
d) 十二指腸：皺壁腫大型。浮腫性
e) 大腸：散在型、大型。性状：浮腫状

【治　　療】 初期治療PSL60mg 1週間　PSL臨床的反応8週間　臨床的寛解16週間　維持量5mg
臨床経過：初回発作型
【内視鏡画像2】 治療後の上部消化管内視鏡検査にて、十二指腸乳頭に癌の合併を確認。

f) g)

f) 十二指腸乳頭に不整な隆起性病変を認める。
g) インジゴカルミン散布像

症例80　診断時に結腸癌が発見され、外科手術された1例

【患　　者】 75歳女性。主訴：味覚障害、脱毛
【臨 床 所 見】 脱毛(+)、爪甲萎縮(+)、皮膚色素沈着(+)、味覚異常(+)
【初診時データ】 Alb 3.0mg/dL　CRP 0.17mg/dL　Hb 13.6g/dL
【内視鏡画像】

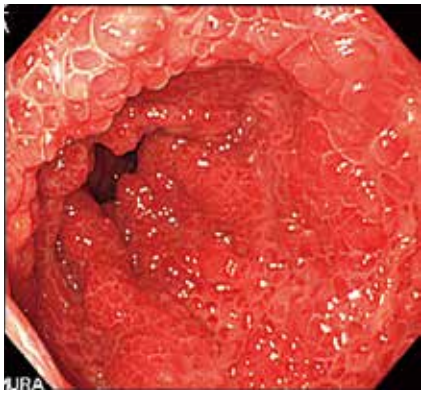
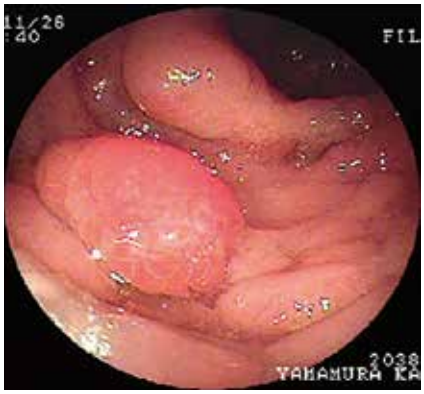

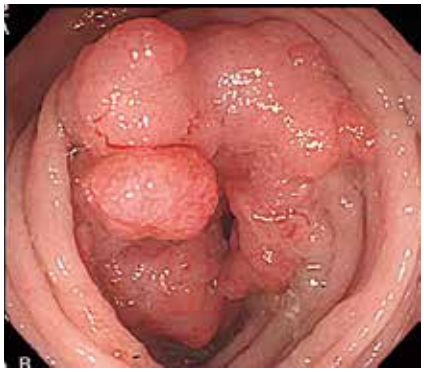
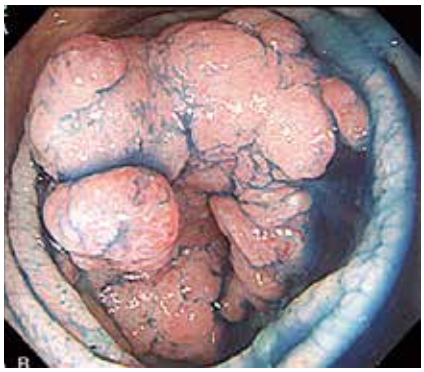

a)　b)　c)
d)　e)

a）胃：密集型、小型。性状：浮腫、充血
b）回腸：類密集型、中型。
c）大腸：類密集型、中型。性状：浮腫、充血
d)e）上行結腸癌　外科手術施行　Well differentiated adenocarcinoma

【治　　療】 初期治療PSL20mg 2週間　PSL臨床的反応2週間　臨床的寛解2週間
再燃時PSL治療量20mg　維持量10mg
臨床経過：再燃寛解型

症例81 診断時直腸癌合併指摘されたが高度栄養不良のため手術適応外だったがセツキシマブ単剤とPSLでCCSの改善、腫瘍縮小、栄養状態改善で外科的切除が得られた1例

【患　　者】 68歳女性。主訴：下痢、体重減少
【臨 床 所 見】 脱毛（+）、爪甲萎縮（+）、皮膚色素沈着（−）、味覚異常（−）、排便回数20回/日、浮腫程度 中等
【初診時データ】 Alb 1.7 mg/dL　CRP <0.10mg/dL　Hb 10.9g/dL
【内視鏡画像1】

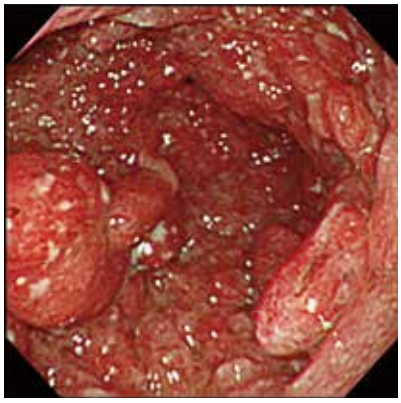
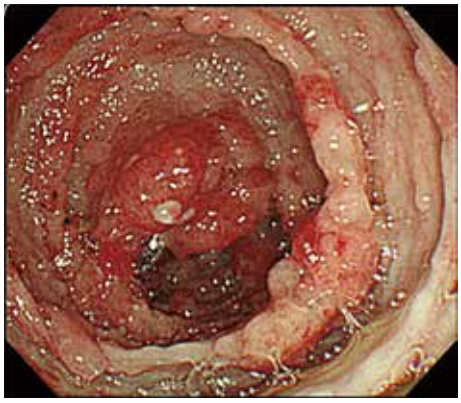

a) b) c)
d) e)

a）b）胃：形状：扁平〜亜有茎性。分布：密集型、中〜大型（5mm〜）。性状：充血、びらん
　　介在粘膜：浮腫状、境界不鮮明（ピロリ菌陽性例）
c）十二指腸内：形状：扁平、分布：散在性、小型（<5mm）
d）大腸：分葉傾向のある亜有茎性、中型〜大型（10mm〜）、分布：散在性、介在粘膜：正常
e）直腸癌合併

【治　　療】 初期治療PSL40mg 2週間　PSL臨床的反応4週間　維持量0mg
(メサラジン(ペンタサ®)、セツキシマブ(アービタックス®)を使用したが寛解は至らず)
本症例は直腸癌合併例であり手術が望ましいが栄養状態不良のため困難であった。セツキシマブ単剤投与を行ったところ直腸癌が縮小、全身状態も改善傾向を認め、直腸癌に対して外科的切除を行った。

【内視鏡画像2】 診断から1年6ヵ月後、上下部消化管内視鏡検査施行

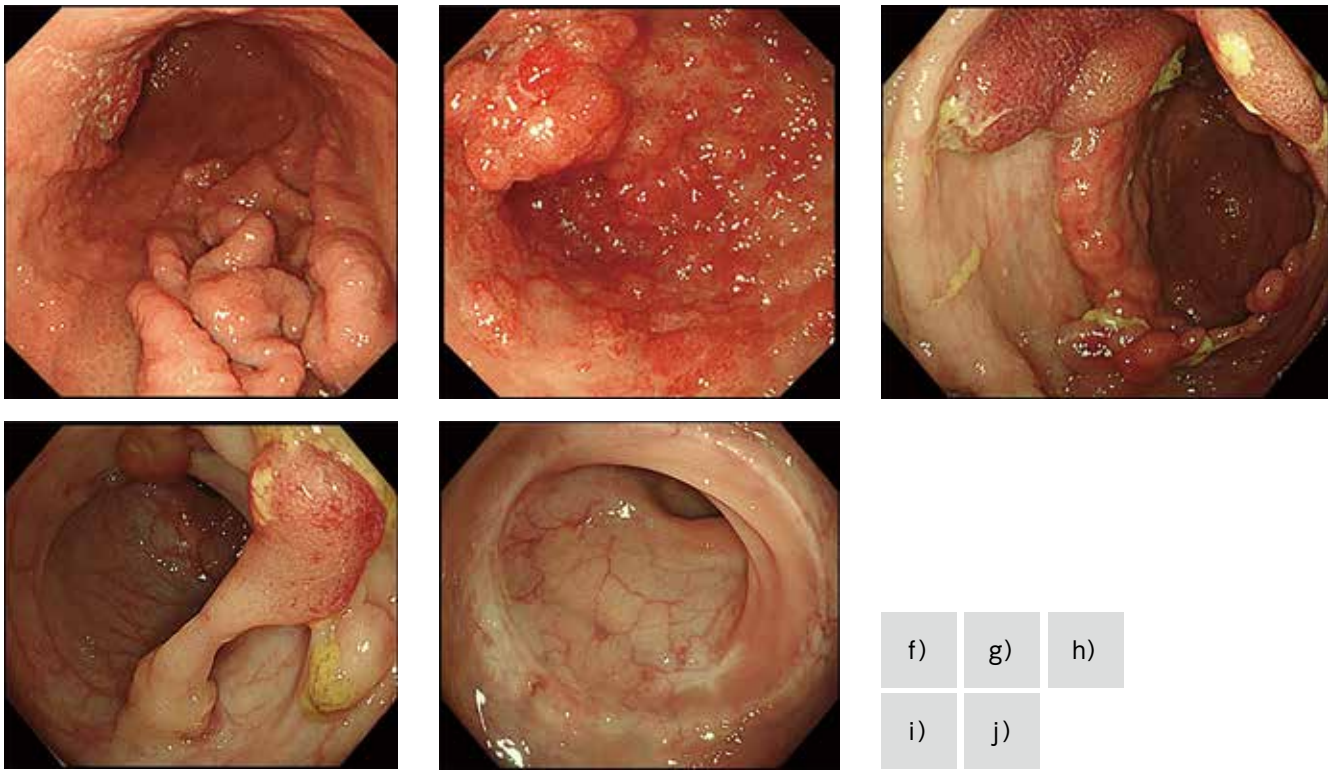

f) g) 胃：形状：扁平～半球状。分布：密集型、小型。性状：充血、発赤。介在粘膜：浮腫状
初発時に比較してポリープは減少している。
h) i) 大腸：散在型。形状：半球状、有茎性。分布：密集型、大型
j) 大腸：大腸癌術後瘢痕

症例82 診断1年半後横行結腸癌併発し、右半結腸切除されたが、術後3年で遠隔転移きたした1例

【患　　者】 74歳男性。主訴：脱毛（頭髪・腋毛・臑毛など）、爪甲剥離、色素沈着、下痢、下腿浮腫
【臨 床 所 見】 脱毛（＋）、爪甲萎縮（＋）、皮膚色素沈着（＋）、味覚異常（－）、排便回数10回/日、浮腫程度 中等度
【初診時データ】 Alb 1.5mg/dL　CRP 0.17mg/dL　Hb 10.6g/dL
【内視鏡画像1】

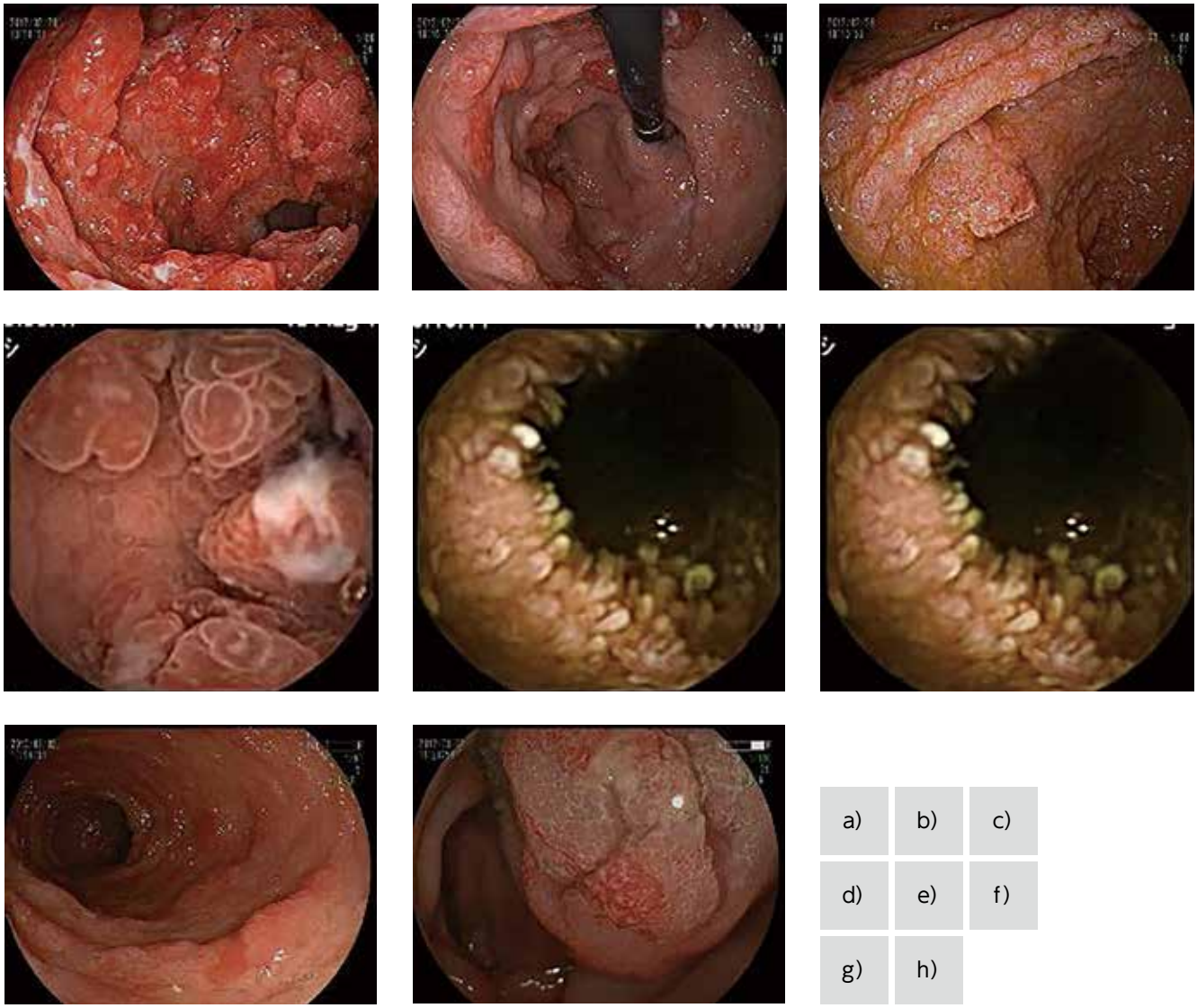

a)	b)	c)
d)	e)	f)
g)	h)	

a）b）胃：密集型、大型。性状：浮腫、充血、白色調粘液付着
c）十二指腸：皺壁腫大型、小型
d）空腸：散在型、小型
e）f）回腸：長く、腫大した絨毛が全小腸で目立つ。
g）h）大腸：類密集型、大型。性状：浮腫、白色調粘液付着

【治　　療】 初期治療PSL30mg 1週間　PSL臨床的反応1週間
アザチオプリン(イムラン®) 50mg併用：無効
再燃時PSL治療量30mg　維持量0mg
臨床経過：再燃寛解型

【内視鏡画像2】 診断1年半後、上下部消化管内視鏡検査施行

i) j) k)
l) m)

i) j) 胃　k) 十二指腸　l) m) 大腸
内視鏡所見の改善はみられていない。
横行結腸癌で右半結腸切除されたが、3年後に胆管・肝・骨転移が判明。

症例83　診断時に進行横行結腸癌が発見された1例

【患　　者】 75歳男性。主訴：食欲不振、体重減少
【臨 床 所 見】 脱毛(+)、爪甲萎縮(−)、皮膚色素沈着(−)、排便回数20回/日、浮腫程度 軽度
【初診時データ】 Alb 1.6mg/dL　CRP 0.42mg/dL　Hb 13.5g/dL
【内視鏡画像】

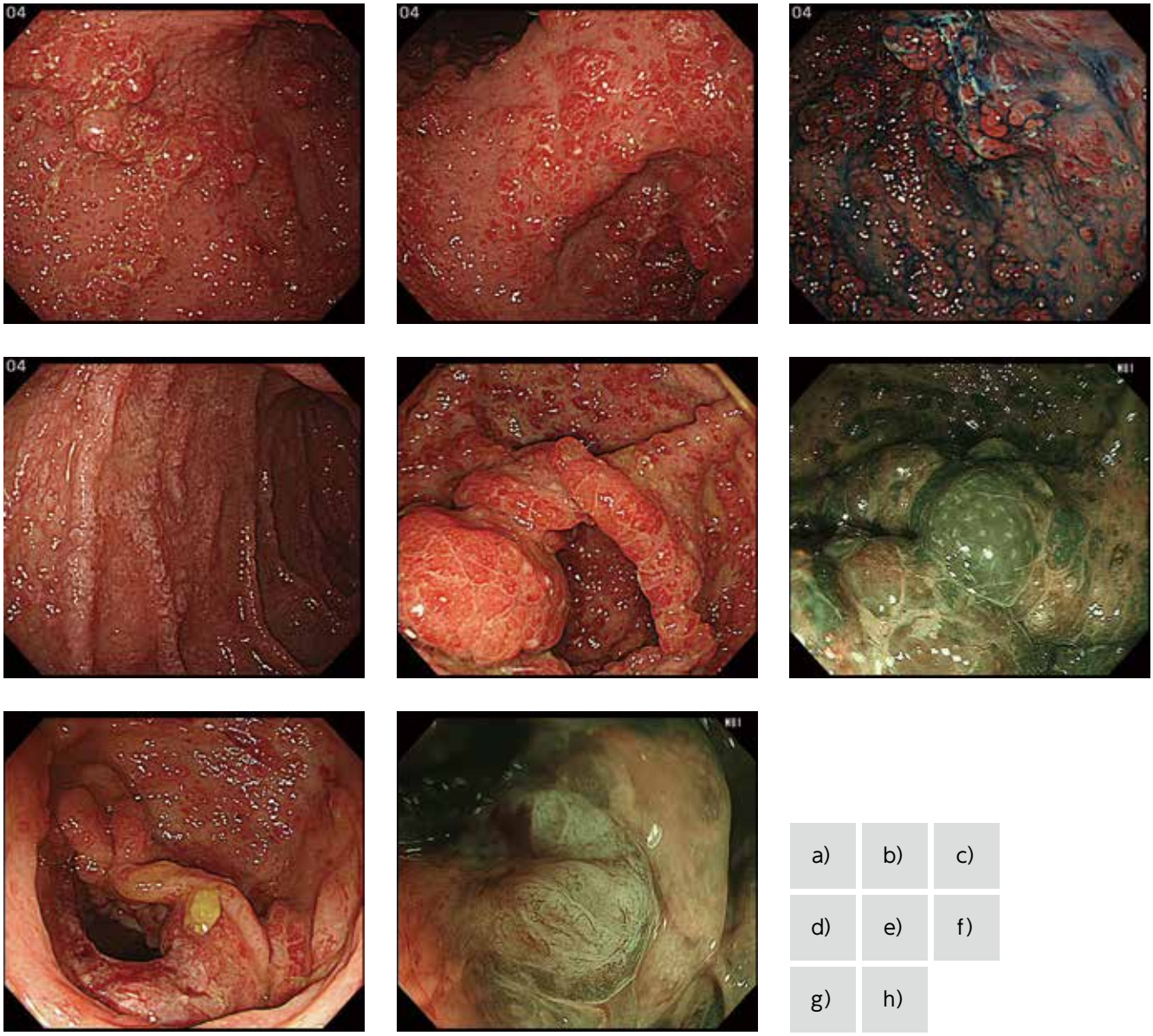

a)b)c) 胃：密集型、小型。性状：発赤、出血
d) 十二指腸：皺壁腫大型
e)f) 大腸：密集型、大型。性状：発赤、浮腫、出血
g)h) 横行結腸癌合併

【治　　療】 初期治療PSL50mg 8週間　PSL臨床的反応2週間　臨床的寛解8週間　維持量2.5mg
臨床経過：初回発作型

症例84　診断時に進行S状結腸癌が発見された1例

【患　　者】 76歳男性。主訴：便柱狭小
【臨 床 所 見】 脱毛(+)、爪甲萎縮(+)、皮膚色素沈着(−)、味覚異常(−)、排便回数2回/日、浮腫程度 軽度
【初診時データ】 Alb 3.5mg/dL　CRP 0.96mg/dL　Hb 12.3g/dL
【内視鏡画像】

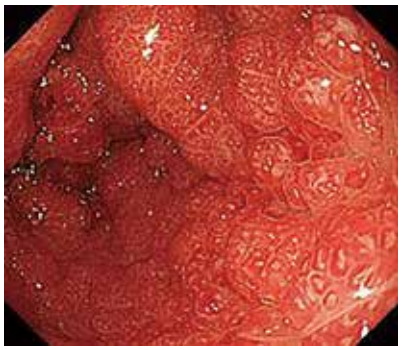

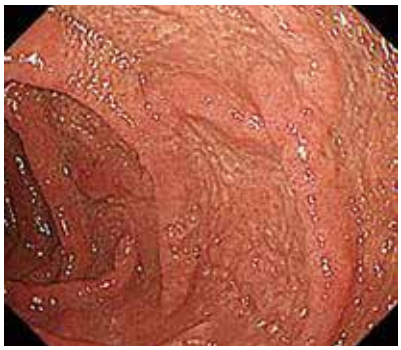
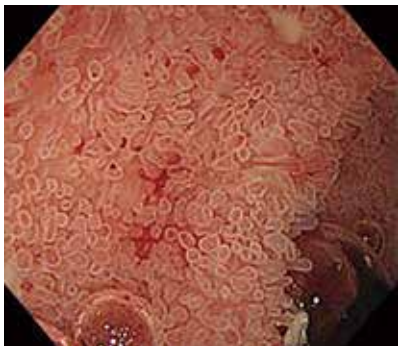

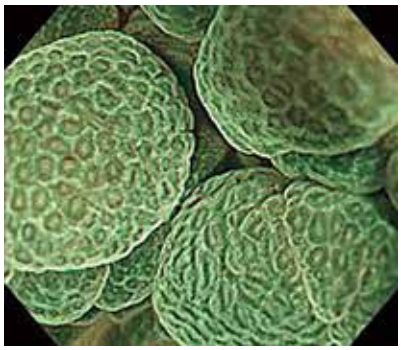
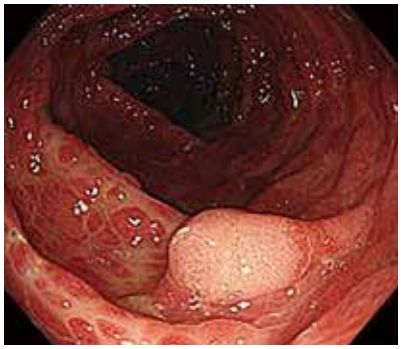
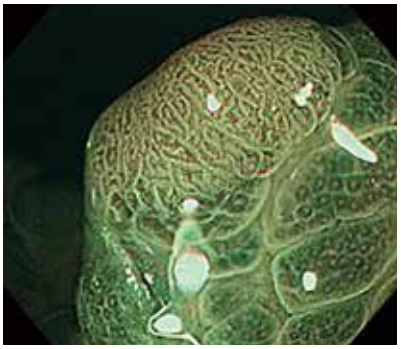
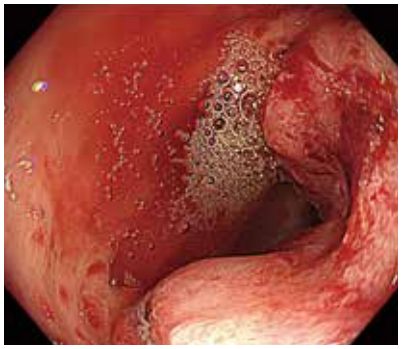


a)　b)　c)
d)　e)　f)
g)　h)
i)　j)

a）胃：密集型、小型。性状：浮腫、充血
b）体部小弯のポリープは稜線上に並ぶ。
c）十二指腸：皺壁腫大型
d）小腸：散在型、小型。腫大した絨毛と小びらんを認める。
e）f）大腸：密集型、中型。性状：浮腫、充血
g）S状結腸：白色光観察。周囲より発赤に乏しいIsポリープを認める。
h）同NBI観察。腫瘍性血管構造。血管口径不整は目立たない。JNET2A、pT1、tubular adenocarcinoma、well differentiated（tub 1）
i）S状結腸：1/2周程度の2型腫瘍
j）同NBI観察。JNET3、pT2N1M1a（H2）、tubular adenocarcinoma、well differentiated（tub 1）

症例85 診断時に直腸全周に不整な隆起性病変認め経肛門的切除し、良性腫瘍と診断された1例

【患　　者】 69歳男性。主訴：味覚障害、下痢
【臨 床 所 見】 脱毛（＋）、爪甲萎縮（＋）、皮膚色素沈着（－）、味覚異常（＋）、排便回数5回/日、浮腫程度 軽度
【初診時データ】 Alb 3.4mg/dL　CRP 0.79mg/dL　Hb 12.3g/dL
【内視鏡画像1】

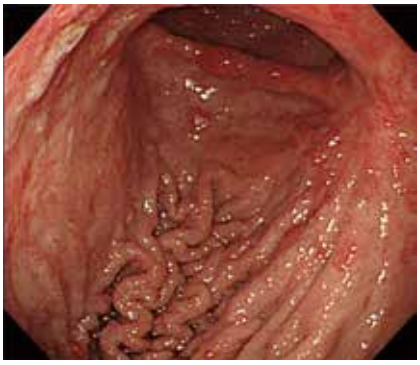

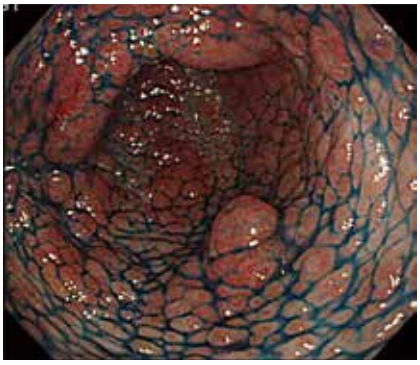

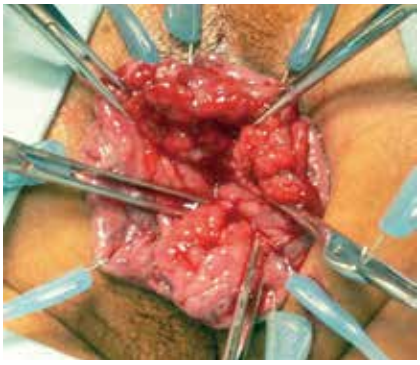

a）b）c）胃：密集型、中型。性状：発赤・充血、介在粘膜：浮腫状　2007年12月 Open Typeの萎縮あり。
穹窿部を除く胃全体に発赤調のポリープが多発。部後壁、前壁にヒダ集中を伴うScarあり。
d）大腸：散在型、大型。性状：発赤、びらん
e）直腸Rb：ほぼ全周性に発赤した不整隆起あり。軟らかく、表面には、白苔、びらんを伴う。
f）直腸病変に対し経肛門的直腸ポリープ切除術施行。病理診断：Non-neoplastic polyps, rectum

a)	b)	c)
d)	e)	f)

【治　　療】 初期治療PSL40mg 1週間　PSL臨床的反応1週間　臨床的寛解1週間　維持量0mg
臨床経過：初回発作型

【内視鏡画像2】

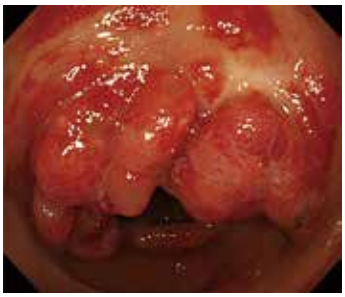
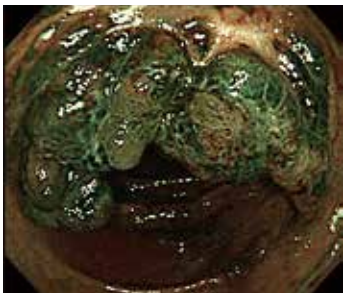
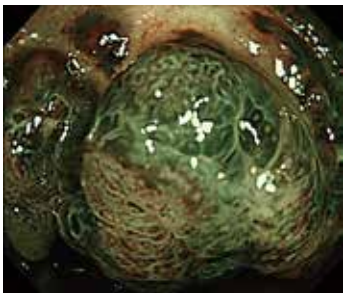

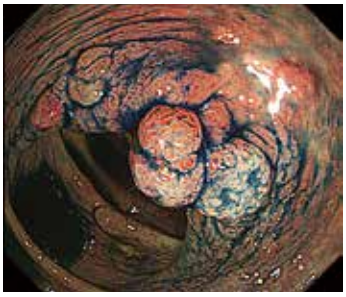
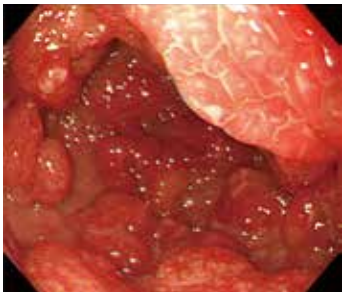
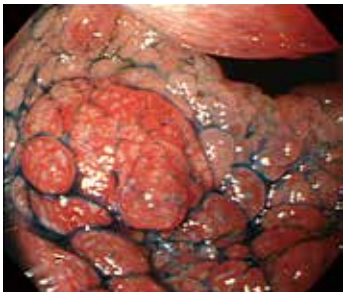

g) h) i) j) k) l) m) n)

g) h) i) 治療1年後、大腸：全結腸にわたり、発赤強い、隆起性および平坦型病変多発。
上行結腸に半周性結節状病変、Ⅰ～Ⅱ型pit pattern内に一部腫瘍性pitを認め、生検にてGroup 3. Low grade tubular adenoma

j) k) l) 治療1.5年後。上行結腸のポリープは、更に縮小傾向。腫瘍pitは残っており、その部位を含めた形でEMR施行。
病理診断：Tubular adenoma in Cronkhite-Canada syndrome polyp

m) n) 治療2年後、上部消化管内視鏡。前回検査時よりも、大きさ個数ともに増加している。一部ではポリープ同士が連なるように存在している。

【内視鏡画像3】 治療12年後、小腸カプセル内視鏡

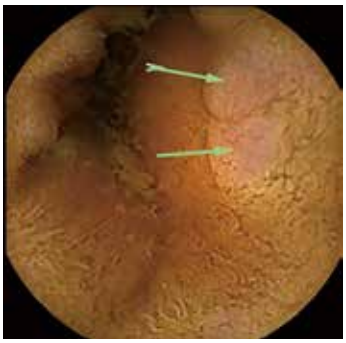

o) p) q) 散在型、中型のポリープが確認される。

o) p) q)

症例86　初期治療後大腸腺腫が発見され内視鏡的に加療された1例

【患　　者】 59歳男性。主訴：味覚低下、食欲不振、下痢、心窩部痛
【臨 床 所 見】 脱毛（＋）、爪甲萎縮（－）、皮膚色素沈着（＋）、味覚異常（＋）、排便回数2回/日、浮腫程度 軽度
【初診時データ】 Alb 3.6mg/dL　CRP 0.77mg/dL　Hb 18.5g/dL
【内視鏡画像1】

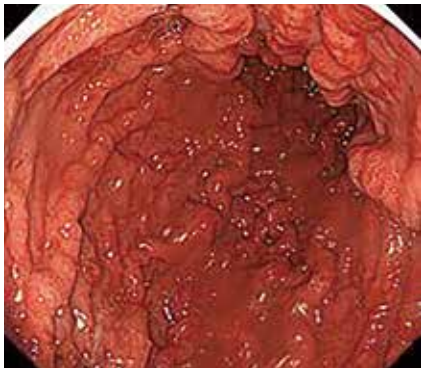
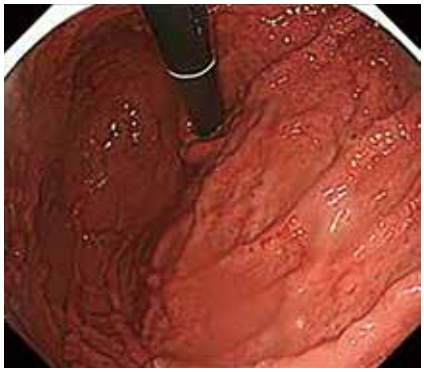

a)　b)
c)　d)
e)　f)　g)

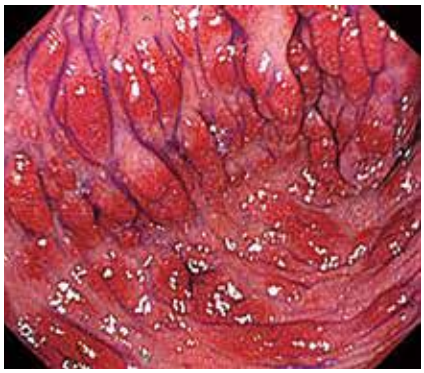

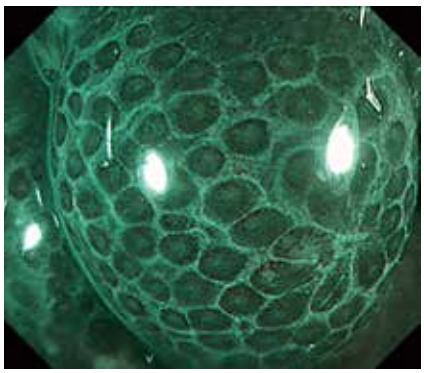

a）b）胃：類密集型、中型。性状：浮腫、充血
c）十二指腸：皺壁腫大型
d）回腸：皺壁腫大型
e）大腸：白色光インジゴカルミン散布後：密集型、中型。性状：発赤　f）同拡大　g）同NBI拡大
腺管腫大、発赤と、間隙の軽度開大

【治　　療】 初期治療PSL30mg 4週間　PSL臨床的反応4週間　臨床的寛解6週間
再燃時PSL治療量 30mg　維持量0mg
臨床経過：慢性持続型

【内視鏡画像2】 治療後内視鏡

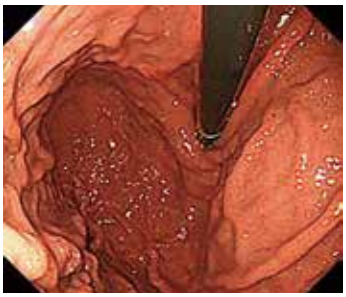

h) i) j)
k) l)

h）i）胃　j）十二指腸　k）回腸　l）大腸
いずれも軽快傾向。

【内視鏡画像3】 大腸腺腫2個に対してpolypectomy施行

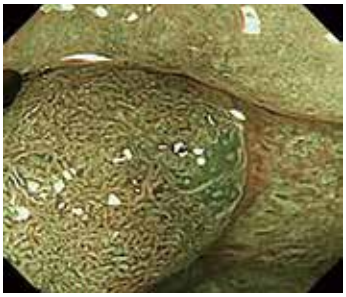

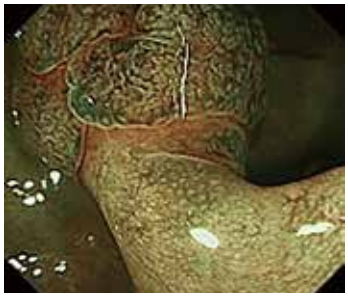

m) n)
o) p)

m）上行結腸Isポリープ　n）同NBI観察：JNET2A の腫瘍性血管構造が主体だが3時方向に非腫瘍性血管構造で腺管開口部の開大した部位あり。病理：Tubular adenoma, high grade
o）S状結腸Ipポリープ　p）同NBI観察：腺管開口部の開大した非腫瘍性血管構造が目立つ。
病理：Tubular adenoma、low to high grade

症例87　初期治療後大腸腺腫が発見された1例

【患　　者】 50歳男性。主訴：味覚障害、下痢
【臨 床 所 見】 脱毛（＋）、爪甲萎縮（＋）、皮膚色素沈着（＋）、排便回数5回/日
【初診時データ】 Alb 3.3mg/dL　CRP 0.27mg/dL　Hb 14.2g/dL
【皮膚所見写真および内視鏡画像1】

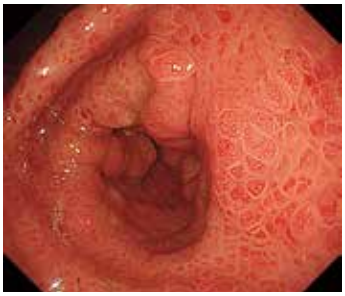
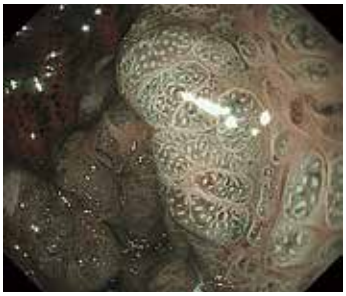

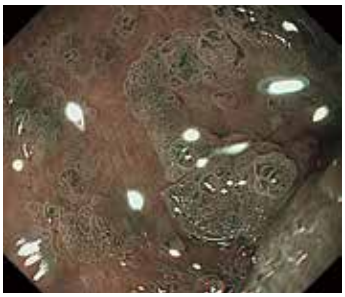

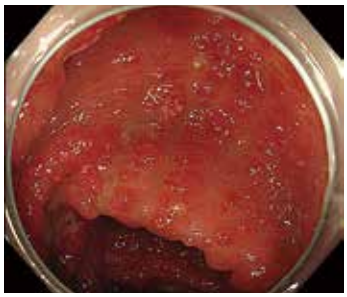
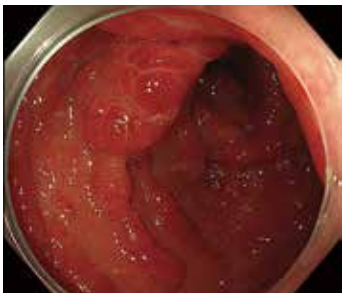

a)	b)	c)
d)	e)	f)
g)	h)	i)
j)	k)	

a）脱毛　b）爪甲萎縮　c）皮膚色素沈着（黄色円）
d）e）f）胃：密集型、小型。浮腫状で、発赤・充血を認める。
g）h）十二指腸：皺壁腫大型、小型　i）回腸：皺壁腫大型。充血あり
j）k）大腸：密集型、小型。浮腫性、充血。

【治　　療】 初期治療PSL40mg 2週間　PSL臨床的反応2週間　臨床的寛解12週間　維持量0mg
臨床経過：初回発作型

【皮膚所見写真および内視鏡画像2】

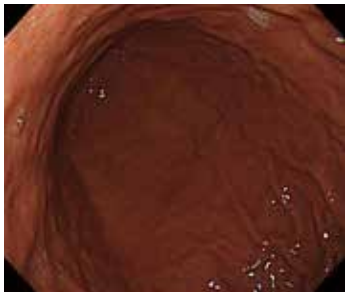

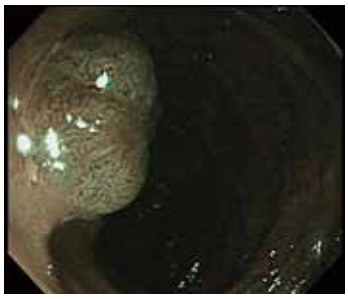

l) m)
n) o) p)
q) r)
s) t)

l）毛髪　m）爪甲　n）o）胃　p）十二指腸　q）回腸末端　r）大腸　いずれも所見は改善傾向を示している。
s）t）大腸では、ポリープの消退に伴い、腺腫の存在が特定された。

症例88　初期治療後大腸腺腫が発見され内視鏡的に加療された1例

【患　　者】 73歳女性。主訴：食思不振、下痢
【臨 床 所 見】 脱毛（＋）、爪甲萎縮（＋）、皮膚色素沈着（＋）、排便回数6回/日、浮腫程度 高度、
体重減少 −5.7kg/1年間
【初診時データ】 Alb 2.5mg/dL　CRP 0.44mg/dL　Hb 11.6g/dL
糞便中α1アンチトリプシンクリアランス 134mL/日
蛋白漏出シンチ：回腸〜上行結腸に集積像
【内視鏡画像1】

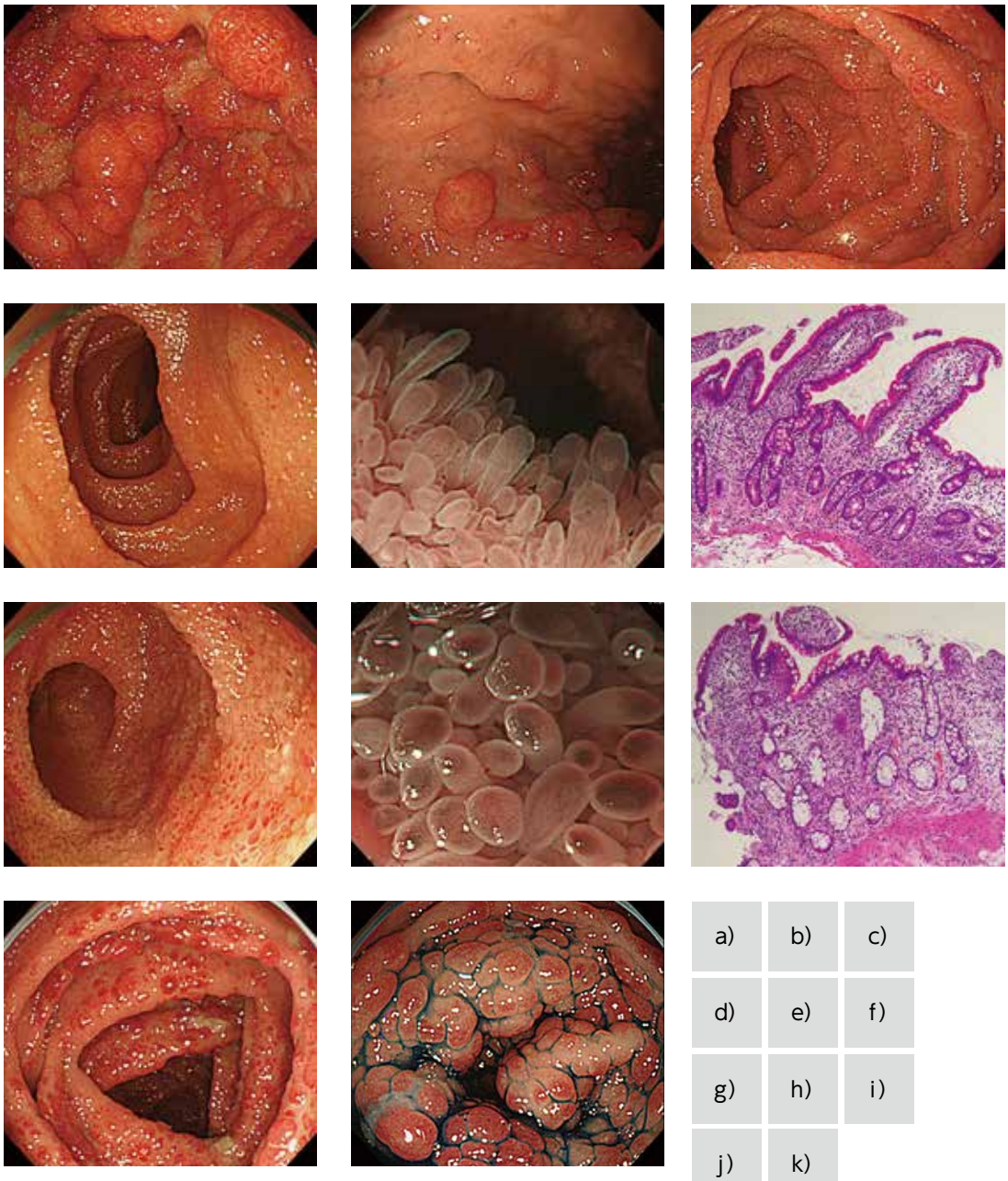

a）b）胃：密集型、中型。発赤、浮腫状
c）十二指腸：皺壁腫大型
d）e）f）空腸：ポリポーシスは認めなかったが、散布性白斑あり、NBI拡大にて絨毛先端に微細顆粒の付着として確認。
生検では、浮腫状の変化とリンパ管の軽度拡張を認めた。
g）h）回腸：皺壁腫大型、小型。絨毛の球状変化を認め、生検では強い浮腫状変化の所見。
j）k）大腸：密集型、中型。発赤、浮腫状

【治　　療】 初期治療PSL30mg 1週間　PSL臨床的反応1週間　臨床的寛解1週間　維持量0mg
臨床経過：初回発作型

【治療後内視鏡】

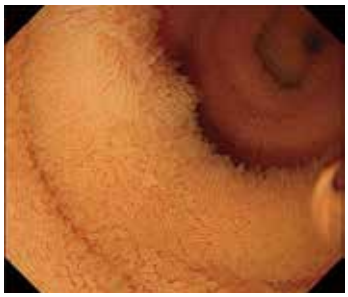

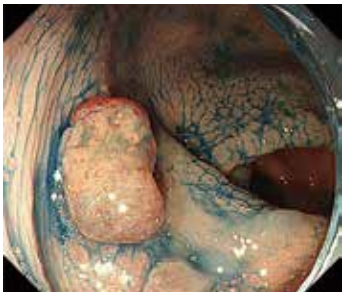

l)　m)　n)
o)

l)胃　m)空腸　n)大腸
o)大腸腺腫を認め、内視鏡的粘膜切除術施行。

10 プロジェクトメンバー

関係者一覧

研究代表者：久松　理一　（杏林大学医学部 消化器内科学）
研究分担者：穂苅　量太　（防衛医科大学校 内科学第2講座）

プロジェクトメンバー：
松本　主之　（岩手医科大学 内科学講座 消化器内科消化管分野）
柿本　一城　（大阪医科大学 第2内科）
細江　直樹　（慶應義塾大学医学部 内科学（消化器））
大井　　充　（神戸大学大学院 医学研究科内科学講座 消化器内科学分野）
八月朔日　秀明（自衛隊仙台病院）
矢野　智則　（自治医科大学）
諸井　林太郎（東北大学 消化器内科）
中村　正直　（名古屋大学）
大島　忠之　（兵庫医科大学 消化器内科学）
大宮　直木　（藤田医科大学）
東山　正明　（防衛医科大学校 内科学第2講座）

作成協力者：藤谷　幹浩　（旭川医科大学 消化器血液腫瘍制御内科学分野）
安藤　勝祥　（旭川医科大学 消化器血液腫瘍制御内科学分野）
梁井　俊一　（岩手医科大学 内科学講座消化器内科消化管分野）
金城　福則　（浦添総合病院）
樋口　和秀　（大阪医科大学 第2内科）
鎌田　紀子　（大阪市立大学大学院 医学研究科）
平田　一郎　（大阪中央病院）
平岡　佐規子（岡山大学）
原田　馨太　（岡山大学）
井戸　章雄　（鹿児島大学）
上村　修司　（鹿児島大学）
佐田　美和　（北里大学医学部 消化器内科学）
小林　清典　（北里大学医学部 新世紀医療開発センター）
中野　　雅　（北里大学北里研究所病院 消化器内科、内視鏡センター）
渡　　二郎　（記念塔病院）
鳥巣　剛弘　（九州大学病院 消化管内科）
梅野　淳嗣　（九州大学病院 消化管内科）
内藤　裕二　（京都府立医科大学大学院 医学研究科 消化器内科学）
井上　　健　（京都府立医科大学大学院 医学研究科消化器内科学）
林田　真理　（杏林大学医学部 消化器内科学）
光山　慶一　（久留米大学医学部 内科学講座消化器内科部門 炎症性腸疾患センター）

吉岡　慎一郎（久留米大学医学部 内科学講座消化器内科部門 炎症性腸疾患センター）
金井　隆典　（慶應義塾大学医学部 内科学（消化器））
児玉　裕三　（神戸大学大学院 医学研究科内科学講座 消化器内科学分野）
仲瀬　裕志　（札幌医科大学医学部 消化器内科学講座）
山川　　司　（札幌医科大学医学部 消化器内科学講座）
安藤　　朗　（滋賀医科大学医学部 消化器内科）
馬場　重樹　（滋賀医科大学医学部 消化器内科）
内山　　幹　（慈恵医大柏病院 消化器・肝臓内科）
山本　博徳　（自治医科大学）
石原　俊治　（島根大学）
福田　勝之　（聖路加国際病院 消化器内科）
長堀　正和　（東京医科歯科大学医学部附属病院 消化器内科）
大森　鉄平　（東京女子医科大学）
鈴木　康夫　（東邦大学医療センター佐倉病院 IBDセンター）
松岡　克善　（東邦大学医療センター佐倉病院 IBDセンター）
正宗　　淳　（東北大学 消化器内科）
南條　宗八　（富山大学 内科学第三講座）
藤城　光弘　（名古屋大学）
小山　文一　（奈良県立医科大学 消化器・総合外科学/中央内視鏡部）
杉本　　健　（浜松医科大学）
三輪　洋人　（兵庫医科大学 消化器内科学）
平井　郁仁　（福岡大学医学部 消化器内科学講座）
久部　高司　（福岡大学筑紫病院 消化器内科）
岸　　昌廣　（福岡大学筑紫病院 消化器内科）
国崎　玲子　（横浜市立大学附属市民総合医療センター 炎症性腸疾患（IBD）センター）
平澤　欣吾　（横浜市立大学附属市民総合医療センター 内視鏡部）
金城　　徹　（琉球大学病院 光学医療診療部）
白井　直人　（JA静岡厚生連 遠州病院）